Lane Medical Library

Aus der Chirurgischen Klinik der Universität München
Vorstand: Geheimer Medizinalrat Professor Dr. LEXER

ÜBER ERSATZ BEI UNTERKIEFERDEFEKTEN

Inaugural-Dissertation

zur Erlangung der Doktorwürde
in der gesamten Medizin

Verfaßt und einer Hohen Medizinischen Fakultät der
Bayerischen Ludwig-Maximilians-Universität zu München

vorgelegt von

IRENE DISCHREIT

München, im Juli 1930

Bayerische Druckerei & Verlagsanstalt G. m. b. H., Müllerstr. 27

Gedruckt mit Genehmigung der Medizinischen Fakultät
der Ludwig-Maximilians-Universität zu München

Referent: Privatdozent Dr. von Seemen

Meiner lieben Mutter

in Dankbarkeit gewidmet

Digitized by the Internet Archive
in 2026

https://archive.org/details/IA40153302_0096

I.
Ursachen und Folgen von Unterkieferdefekten.

Der Weltkrieg hat die Frage eines funktionell und kosmetisch einwandfreien Unterkieferdefektersatzes, zu deren Lösung seit den napoleonischen Kriegen Mittel und Wege gesucht wurden, erneut aufgeworfen. Endgültige Lösung hatte dieses Problem zum ersten Male 1908 durch Lexer mit seiner freien Knochentransplantation am Unterkiefer erfahren. Allgemeine Anwendung jedoch fand dieses Vorgehen erst im Weltkrieg zur Wiederherstellung der verschiedenartigsten Unterkieferschußverletzungen: Loch- und Splitterbrüchen durch Gewehrschüsse, umfangreicher Zertrümmerungen des knöchernen Unterkiefers und Abreißung der ihn bedeckenden Weichteile durch Granatsplitter, explodierende Bomben. Nach geeigneter Versorgung der frischen Kieferverletzung kann sich bei kleinen Defekten der Zusammenhang des Kieferbogens von selbst wieder herstellen, indem von versprengten Periostfetzen und periosttragenden Knochensplittern neuer Knochen gebildet wird. In anderen Fällen bleiben Pseudarthrosen und Defekte zurück, die nicht anders als auf operativem Wege beseitigt werden können.

Im Frieden verursachen Resektion und Exartikulation zum Zwecke der Entfernung entzündlicher Prozesse (Nekrosen durch Infektion oder chemische Ursachen, spezifischen Erkrankungen des Unterkiefers) und von Neubildungen, nämlich odontogenen Kiefertumoren und solcher Geschwülste, die nicht vom Zahnsystem ausgehen, die Mehrzahl aller Unterkieferdefekte. Eine Zusammenstellung von O. Weber ergab, daß ungefähr drei Viertel aller Unterkiefergeschwülste bösartiger Natur sind. An erster Stelle steht das Karzinom. Unter 93 wahren Kiefergeschwülsten finden sich nach einer Statistik der II. Wiener Chirurgischen Universitätsklinik (Risak) 48,4% teils primäre, teils sekundäre Karzinome und 33,3% Sarkome. Unter den Sarkomen kommen am Unterkiefer die reinen bösartigen Rund- und Spindelzellensarkome, sehr selten das besonders bösartige Melanosarkom wie auch das rasch wachsende Lymphosarkom vor. Mischformen des Sarkoms, Fibro-, Myxo-, Chondro-, Osteosarkom halten klinisch und histologisch die Mitte zwischen Sarkomen einerseits und den häufig am Unterkiefer ge-

sehenen Fibrom, Myxom, Chondrom und Osteom anderseits. Vielzystische Adamantinome, welche den Knochen weithin von innen zernagt und brüchig gemacht haben, verlangen ausgedehnte Resektionen des Unterkiefers, um Rezidive zu verhüten (Lexer, Rosenthal, Risak) und maligner Entartung (Kaufmann) vorzubeugen.

Nach Resektionen, Exartikulationen, mit Defekten einhergehenden Unterkieferverletzungen, Pseudarthrosen, die nach Frakturen entstanden sind, leistet die Knochentransplantation den vollkommensten Ersatz. Auch bei Mikrognathie und halbseitiger Atrophie des Unterkiefers sind aus funktionellen und kosmetischen Rücksichten plastische Operationen, die eine Verlängerung des Unterkiefers mittels eingepflanzten Knochenspänen bezwecken, am Platze.

Im Jahre 1793 gelang es dem österreichischen Militärarzt Fischer die erste Exartikulation einer Unterkieferhälfte wegen schwerer Zertrümmerung derselben durch einen Kartätschenschuß auszuführen. Erst im Anfang des 19. Jahrhunderts wurden radikale Operationen am Unterkiefer allgemeiner; insbesondere ist dies das Verdienst der deutschen Chirurgen. Musinna, v. Graefe und Phil. v. Walther dehnten die in Amerika von Deaderik 1810 wegen Kieferexostose erstmalig ausgeführte Kontinuitätsresektion weiter aus und verbanden sie mit der halbseitigen Exartikulation. Am häufigsten wurden diese Eingriffe zur Behandlung der Phosphornekrose unternommen. Die erste totale Exstirpation des Unterkiefers in einer Operation wurde 1841 in der chirurgischen Klinik zu Padua von Signorini ausgeführt. Und zwar erfolgte hier die Exartikulation ganz ohne äußeren Hautschnitt, nur von der Mundhöhle aus.

Wichtige Fortschritte brachten die durch v. Langenbeck auch am Unterkiefer angewendete superiostale Resektion und die osteoplastische Unterkieferresektion Billroth's (1861). Auch führte v. Langenbeck die Exstirpation des ganzen Unterkiefers in zwei Zeiten aus, indem er erst die kleinere Unterkieferhälfte superiostal entfernte und, nachdem an deren Stelle neuer Knochen deutlich gefühlt werden konnte, die größere Hälfte mit dem Kinnstück fortnahm, um zu vermeiden, daß die Weichteile des Kinnes samt dem Periostschlauche von den Muskeln zurückgezogen werden, wodurch sich die Konturen des neuen Unterkiefers mangelhaft entwickeln und der Kinnteil desselben zurücktritt. Die auf dem nekrotischen Knochen aufgelagerten Osteophyten wurden gemäß Billroth's Vorgehen in Verbindung mit dem Periost zurückgelassen.

So lange man die Unterbindung der A. carotis externa für notwendig hielt, wie das in den ersten Zeiten geschah, wurde die

Gefahr radikaler Kieferoperationen erheblich gesteigert. O. Weber gibt eine Statistik aus vorantiseptischer Zeit über 486 Fälle:

Für 67 nicht penetrierende Resektionen eine Mortalität von	4 od. 5,9%
„ 246 penetrierende Kontinuitätsresektionen eine Mortalität von	46 od. 18,7%
„ 153 einseitige Exartikulationen und Resektionen eine Mortalität von	36 od. 23,5%

Von 50 Fällen, in welchen die Todesursache genauer bekannt, ist, starben 4 durch Ersticken, 3 durch Erysipel, 7 durch Phlegmone, 6 durch Pneumonie und Pleuritis, 1 durch Meningitis, 11 durch Pyämie, 11 durch Entkräftung, 7 durch rasch sich entwickelnde Rezidive.

Heute drohen dem am Kiefer radikal Operierten wie auch dem Patienten mit schwerer Unterkieferschußverletzung hauptsächlich die Pneumonie durch Aspiration von Blut bei der Operation oder Schleim nach derselben und die Gefahr der Erstickung. Müssen bei Kontinuitätsresektionen wegen Karzinom große Teile der infiltrierten Mundbodenschleimhaut mit entfernt werden, besonders aber bei Resektionen aus dem Mittelstück und schweren Verletzungen der Kinngegend, wobei der Ansatz der an der Hinterfläche des Unterkiefers befestigten Muskeln durchtrennt wird, so ist die Zunge ihres Haltes beraubt, sinkt zurück und der Patient erstickt, werden nicht sofort Gegenmaßnahmen getroffen. Noch in den nächsten Tagen nach der Operation kann dieser Zufall eintreten, deshalb ist der Patient stets zu bewachen. Um das Zurückgleiten zu verhüten, wird ein Faden durch die Zunge gelegt und mittels Heftpflaster an der Wange befestigt. Oder ein Kopfring mit Galgen versieht dieses Amt. Sofern nach vollzogener Resektion eine temporäre Prothese zur Anwendung kommt, wird der Faden an dieser befestigt.

Nach Kontinuitätsresektionen wie auch nach umfangreichen Verletzungen des Unterkiefers sinken die beiden zurückgebliebenen Stümpfe, bei halbseitiger Exartikulation die gesunde Kieferseite, nach der Mittellinie. Ursache dafür ist anfänglich der Muskelzug. Später wird die primäre durch Muskelzug entstandene Lageveränderung noch verstärkt durch die sekundär auftretende narbige Schrumpfung.

Für den Patienten bedingen diese Vorgänge nicht nur eine schwere Entstellung, sondern stören Kauen und Ernährungsweise, denn die restlichen Zähne der Unterkieferfragmente artikulieren nicht mehr mit der Zahnreihe des Oberkiefers. Die Raumbeengung in der Mundhöhle und die Schrumpfung der Weichteile des Mundbodens behindern die Bewegungsfähigkeit der Zunge, das Sprechen

wird mühsam, das Schlucken sehr erschwert und steter Speichelfluß belästigt den Patienten. Besteht der Zustand länger, so wird auch der Oberkiefer Veränderungen unterworfen. Die Umgestaltung der Weichteile der Unterlippe und des Kinnes hat einen ständigen Druck auf die Alveolarfortsätze der Oberkieferbeine zur Folge, welcher allmählich eine Verengerung des oberen Zahnbogens zustande bringt. Bei zunehmender Raumbeengung werden die im Oberkiefer befindlichen Schneidezähne schief gestellt und legen sich übereinander, die Mahlzähne drehen sich um ihre Achse oder treten aus dem Zahnbogen ganz heraus (Boennecken).

Diese Störungen treten am geringsten bei halbseitiger Exartikulation, am stärksten aber bei der totalen Exstirpation in Erscheinung. Es sind aber auch Fälle gesehen worden, in denen bei gleichem operativen Verfahren Beschwerden und eine bemerkenswerte Entstellung des Patienten nicht eintraten, obwohl irgendwelche hindernde Maßnahmen nicht getroffen worden waren. Pichler und Weiser berichten von solchen Beobachtungen, aus der älteren Literatur sind die Fälle Leriche's und Maisonneuve's zu nennen.

Leriche wendete 1896 nach Resektion eines aufsteigenden Astes und fast des ganzen horizontalen Unterkieferteiles keine Immediatprothese an. Es war möglich, die unmittelbare Wiedervereinigung der Mundschleimhaut durch Naht vorzunehmen. 7½ Monate nach der Operation war die Abweichung des Unterkieferrestes ganz unbedeutend.

Bei dem von Maisonneuve behandelten Kranken (1851) wurde wegen Karzinom erst die linke, 15 Monate später wegen Rezidivs die rechte Kieferhälfte exartikuliert. Es erfolgte primäre Heilung, später entwickelte sich trotz des großen Eingriffes keine Entstellung der Gesichtszüge, die Nahrung wurde zwischen Zunge und Gaumen zerkleinert.

Perthes sieht die Erklärung solcher Ausnahmen darin, daß in einem Teil dieser Fälle vollkommene Vereinigung der Schleimhautwundränder möglich war und primäre Heilung erfolgte, und daß in anderen Fällen sich zwischen den Kieferstümpfen eine harte Narbenmasse an Stelle des resezierten Knochenabschnittes entwickelte, die für ihn Ersatz bot.

II.
Verfahren und Ergebnisse bei Unterkieferersatz.

In früheren Zeiten wurden zur Deckung größerer Defekte der Kinngegend Verbände nach Art der Funda maxillae getragen, die einen Schwamm enthielten, um den Speichel aufzunehmen. Vom 16. Jahrhundert bis Anfang des 19. Jahrhunderts beschränkte sich bei sehr umfangreicher Verstümmelung des Gesichtes der Ersatz auf Anwendung von Masken. In den Schriften von Ambroise Paré findet sich darüber die erste Nachricht.

Welch trauriges Los nach schwerer Kieferverletzung dem Betroffenen bevorstand, ehe noch Mittel und Wege gefunden waren ihm zu helfen, zeigt folgende Beobachtung, die Dominique Jean Larrey in seinen Aufzeichnungen über die Feldzüge in Aegypten und Syrien 1812 veröffentlicht:

Der Korporal Louis Vauté wurde bei der Belagerung von Alexandrien durch eine Kanonenkugel verwundet, die ihm fast das ganze Gesicht einrannte. Teile der rechten und linken Wange, der ganze Oberkiefer, Nasenknorpel und Nasenknochen, Teile des Siebbeines, ein Teil des rechten Jochbeines, drei Viertel des Unterkiefers wurden zerstört und alle entsprechenden Weichteile losgerissen. Das rechte Auge und die Zunge wurden verletzt. In diesem Zustand traf Larrey den Unglücklichen in einem verborgenen Winkel eines Alexandriner Spitals an, wohin ihn seine Kameraden gelegt hatten in der Ueberzeugung er sei tot. Tatsächlich war der Puls kaum mehr fühibar, der Körper kalt und regungslos. Larrey ließ ihm mittels Sonde Bouillon und Wein einflößen und endlich kehrten seine Kräfte wieder. Nun wusch Larrey die Wunden, entfernte alle Fremdkörper, schnitt die zerstörten und zerquetschten Weichteile aus, unterband mehrere Gefäße, frischte die verbliebenen Weichteile an, brachte sie so gut als möglich in Zusammenhang, hielt sie in dieser Lage durch mehrere Nähte zurück und legte einen Verband an. Nach kurzer Eiterung und Abstoßung von Knochensplittern genas der Verletzte, kehrte nach Frankreich zurück und wurde im Hôtel impérial des Invalides untergebracht. Anfangs konnte er nur mittels Sonde ernährt werden, später war dies mit der Flasche, sogar mit dem Löffel möglich. Er verbarg seine Verstümmelung hinter einer vergoldeten silbernen Maske, die ihm gleichzeitig die Bildung der

Sprachlaute etwas erleichterte. Aber die größte Schwierigkeit, mit der er sich plagte, war der unaufhörliche Speichelfluß. Fortwährend mußte er die benetzten Kompressen im Innern der Maske gegen trockene austauschen (Ribes). Trotz dieses qualvollen Zustandes hat Vauté fast 20 Jahre sein Dasein mit größter Ergebung ertragen. Dann verließ ihn aber doch der Mut, 1821 setzte er durch Selbstmord seinen Qualen ein Ende (Debout). Abb. 1.

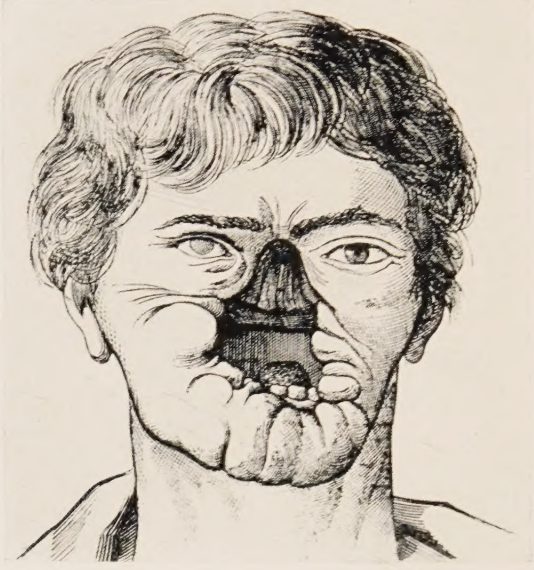

Abb. 1

Louis Vauté.
Dictionnaire des Sciences médicales. T. XXIX. 1818.

Es bedeutete einen gewissen Fortschritt als D. J. Larrey und Mursinna um 1800 die Mentons d'argent einführten, große Silberstücke in Form eines Kinnes, deren Umfang der Ausdehnung des Defektes entsprach. Ihr oberer Rand legte sich der Oberlippe an, der untere reichte bis zum Halse. An den seitlichen Rändern waren Lederriemen befestigt, die auf dem Scheitel geknüpft wurden. Sie verminderten die Entstellung und verhinderten, daß der Speichel über den Hals rinnen konnte. War die Zunge durch die Verletzung ihres natürlichen Haltes beraubt, so gab ihr eine zweite silberne Platte, die auf der Innenseite des Ersatzstückes angebracht war, eine Stütze, um Sprechen und Schlucken zu er-

leichtern (Doubles Mentons d'argent). Die Bürgerspitäler nahmen aus Sparsamkeitsgründen Leder statt des Silbers zur Anfertigung solcher künstlicher Kinnladen (Menton de Cuir). Abb. 2.

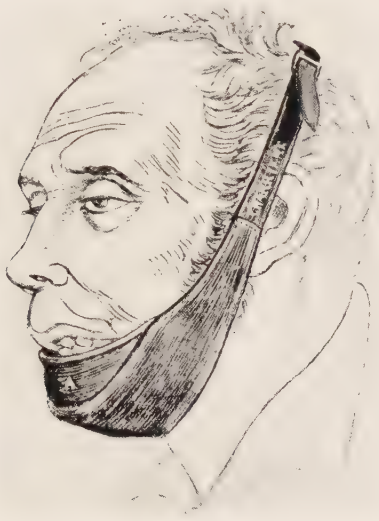

Abb. 2
Menton de Cuir.
Bulletin général de Thérap. Vol. 63. Paris 1862.

1799 veröffentlichte v. Siebold eine Broschüre „Nachricht von einem Unglücklichen, der durch einen Schuß seinen Unterkiefer verlor etc." Es handelt sich hier um einen 1786 durch eine Gewehrkugel Verwundeten, J. Wagner, dem die Unterlippe, der ganze Unterkieferkörper und Teile des Oberkiefers zerstört worden waren und der von dem Berliner Chirurgen Mursinna einen künstlichen Kiefer aus Silber erhielt. Abb. 3. Im Kiefer befand sich ein Schwamm. Außen war er in den Tönen der Gesichtsfarbe bemalt. Zwar war der kosmetische Erfolg vorzüglich, vielleicht auch der finanzielle — der Verstümmelte ließ sich nachher für Geld sehen (Gierl), für Sprache und Ernährungsweise war aber nichts gewonnen. Der Kranke fühlte sich durch den künstlichen Kiefer belästigt und trug ihn nur selten, er band lieber ein Taschentuch um, in das er einen Schwamm legte.

Nach Aufzeichnungen in einer 1818 erschienenen Auflage des Dictionnaire des Sciences Médicales (Tome XXIX), befanden sich

um diese Zeit ungefähr 14 Kriegsverletzte im Hôtel impérial des Invalides, die entweder Mentons d'argent oder Masken trugen. Namentlich den Doubles mentons d'argent wird hier Erfolg zugebilligt, was Besserung des Sprachvermögens und der Ernährungsweise anbelangt. — Später, in den 60er Jahren des 19. Jahrhunderts

Abb. 3

Silberne Prothese durch Mursinna für Wagner angefertigt.

Bulletin général de Thérap. Vol. 65.

beschäftigte sich der französische Arzt Debout eingehend mit der Frage des Kiefererersatzes (De la restauration mécanique des mâchoires supérieure et inférieure). Er bemühte sich vergeblich, im Musée des Invalides oder im Musée Val de Grâces einen dieser ersten Versuche einer Unterkieferprothese aufzufinden, die so zahlreich während der Kriege des ersten Kaiserreiches angewendet worden waren.

Den ersten Versuch zu einem funktionstüchtigen Unterkiefer unternahm der Antwerpener Zahnarzt Versghuylen bei einem Soldaten, der durch eine platzende Bombe den Unterkieferkörper verloren und später ein Menton d'argent erhalten hatte (s. Hippolyte Larrey: Histoire chirurgicale du siège de la citadelle d'Anvers. Extrait des Mémoires de médicine militaire. T. XXXIV. 1833). Versghuylen verfertigte einen Apparat, der erstens aus einem Menton d'argent, zweitens aus einem Metallunterkiefer bestand, der beweglich mit dem Kinnsilberstück verbunden war. Dieser künstliche Kiefer ruhte auf einem Federmechanismus, die künstlichen Zähne artikulierten mit denen des Oberkiefers. Um den Mund zu öffnen, mußte der Unterkiefer mit der Hand herabgedrückt werden, setzte dieser Druck aus, so federte er so stark zurück,

daß die künstlichen Zähne den oberen Zahnbogen verletzten. Folglich war dem Kranken mit diesem Apparat kein Dienst erwiesen. Er hatte keinen anderen Nutzen davon, als damit die schreckliche Verstümmelung zu verdecken, wie es eine einfache Metallplatte auch getan hätte. Nur war sein Gesicht zweimal so schwer. Modell von Kopf und Ersatz sollen sich im Musée Val de Grâces befinden.

Nutzbringender war die Behandlung, die Gensoul (Lettre chirurgicale sur quelques maladies graves du sinus maxillaire et de l'os maxillaire inférieure, Lyon 1833) bei einem Fall von Unterkieferkrebs anwandte, der die Resektion des Mittelstückes notwendig machte. Er ließ für seinen Patienten ein Ersatzstück aus Nilpferdknochen machen, befestigte es mit Klammern an den Kieferresten und schilderte die Nützlichkeit dieser Prothese, nachdem sie sich 5 Jahre lang bewährt hatte: Der Patient konnte gut Kaubewegungen machen, der Speichelfluß hatte aufgehört, das Sprechen gelang leicht. Eine Entstellung der Gesichtszüge trat nicht ein, nur die Operationsnarbe blieb zurück.

In der ersten Hälfte des 19. Jahrhunderts mehrte sich die Ausführung radikaler Operationen am Unterkiefer, die Erfordernis eines Defektersatzes wurde folglich dringender. Der Pariser Zahnarzt Préterre, der die Nachbehandlung solcher Fälle übernahm, wartete die Vernarbung ab und setzte dann vor die verlagerten Stümpfe einen künstlichen Kiefer- und Zahnbogen. Dieser fand seine Befestigung an den noch erhaltenen Zähnen der Unterkieferstümpfe durch Metallspangen, waren aber Zähne nicht mehr vorhanden, so überkappte er die Stumpfreste. Abb. 4 u. 5. In kos-

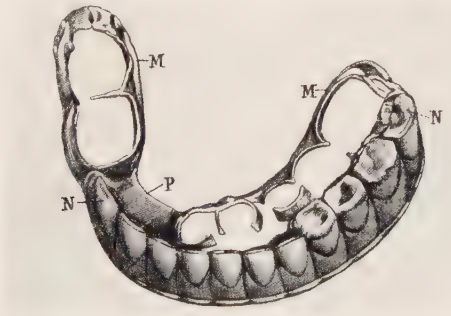

Abb. 4

Prothese von Préterre.

Bulletin général de Thérap. Vol. 65.

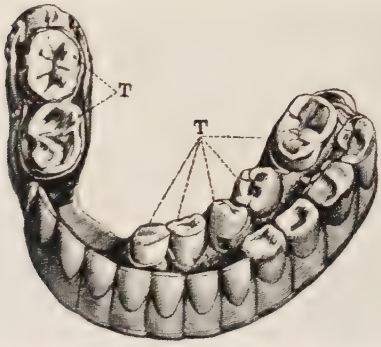

Abb. 5

Abbildung eines resezierten Unterkiefers mit dem Ersatzstück.

An Stelle des normalen Zahnbogens sind auf der linken Seite zwei Zahnreihen vorhanden: Die natürlichen Zähne (T) dienen als Stützpunkt für die künstlichen Zähne, welche den äußeren Zahnbogen bilden.

Bulletin général de Thérap. Vol. 65.

metischer Hinsicht hat Préterre sein Ziel erreicht, aber indem er die Verlagerung der Unterkieferreste nicht bekämpfte und sich dieselben in einem spitzen Winkel zusammenziehen, bzw. nach halbseitiger Exartikulation der Kieferrest nach der operierten Seite abweicht, tritt ein Raumverlust in der Mundhöhle ein, durch den die Zunge in ihren Funktionen behindert werden muß.

Dehnungsverfahren mit sekundärer Prothese.

Préterres Behandlung gegenüber brachten die deutschen Zahnärzte Suërsen und Sauer mit ihrem „Dehnungsverfahren mit sekundärer Prothese", einen großen Fortschritt für die Nachbehandlung der Unterkieferresektion und Exartikulation. Sie bemühten sich mit sehr einfachen Mitteln, die verlagerten Reste des Unterkiefers in ihre normale Lage zurückzuzwingen. War dies erreicht, so erhielt der Patient eine sekundäre Prothese, welche den Substanzverlust zu decken und die künstlichen Zähne zu tragen hatte.

Suërsen (1870) überkappte jedes Kieferfragment mit einer Kautschukschiene. Zwischen die beiden so überkappten Fragmente steckte er einen Stab aus Hickoryholz, der von Zeit zu Zeit durch

einen längeren ersetzt wurde. Durch diese fortgesetzte Narbendehnung wurden die Kieferreste langsam wieder auf ihren normalen Platz gebracht. Dann erst wurde ein Ersatzstück mit Zähnen angefertigt. — In ähnlicher Weise ging später Stoppany vor.

1883 wurde an Sauer ein Patient gewiesen, dem durch das Sprengstück eines Böllers der Unterkiefer samt Weichteilen in großem Umfange abgerissen worden war. Vom Unterkiefer stand nur noch rechts ein Stück, das vom Gelenkfortsatz bis zum Weisheitszahn reichte und nach einwärts abgewichen war. Nach Ersatz der Weichteile durch v. Bergmann, ging Sauer daran, den Unterkieferrest auf seinen normalen Platz zurückzudrängen und gleichzeitig die allein an Stelle des Unterkiefers befindlichen Weichteile zu dehnen.

Nach Abdruck vom Ober- und Unterkiefer wurde ein Dehnungsapparat für den Unterkiefer angefertigt, der durch Stahlfedern mit einer Oberkieferplatte verbunden war. Der Dehnungsapparat wurde in der Form eines Unterkieferstückes aus Kautschuk hergestellt und bestand aus zwei verschiebbaren, in der Mitte zu trennenden Teilen. Seine rechte Hälfte, welche auf dem Kieferrest ruhte, barg eine Kanüle in sich. Diese entsprach in ihrem Durchmesser und in ihrer Richtung einem Stahldraht, welcher in dem linken halben Unterkieferstück fest vulkanisiert war. Durch die Verschiebung des Stahldrahtes der linken Hälfte in der Kanüle der rechten Hälfte konnte der Dehnungsapparat im Bogen geweitet werden, bis er einen dem Oberkiefer entsprechenden Unterkiefer darstellte. Das geschah allmählich, indem nach und nach immer mehr Guttapercha zwischen die beiden Kautschukteile von der Mitte aus geschoben wurde, wobei der Draht in seiner Kanüle die Führung behielt. Der jeweilige Dehnungsraum konnte durch Klammern, die an der Lippen- und Zungenseite des Apparates angebracht wurden, aufrechterhalten werden. Allmählich ließen sich die Narben so weit dehnen, daß das mit Guttapercha überzogene Ersatzstück in seiner Größe der Ausdehnung des ursprünglichen Unterkiefers entsprach. Es wurde entfernt und gegen eine mit Zähnen versehene Prothese ausgetauscht. Abb. 6 u. 7.

Für die Nachbehandlung der halbseitigen Exartikulation wurde von Sauer mit bestem Erfolg die schiefe Ebene angewendet, welche das Abweichen des Kieferrestes nach der operierten Seite hin verhindert. Bedingungen für ihre Anwendbarkeit sind einmal das Vorhandensein von mindestens zwei Zähnen im Resektionsstumpf, zweitens eine möglichst lückenlose Zahnreihe des Oberkiefers auf der entsprechenden Seite. Dieses Verfahren besteht aus einem Drahtbügel, der den Zähnen des Unterkiefers entlang läuft und der eine gegen die Zähne des Oberkiefers schräg sich anlegende Blechplatte, die schiefe Ebene, trägt. Beim Zubeißen verschiebt sich diese leicht an der Oberkieferzahnreihe. In kurzer

Abb. 6a u. b

Dehnungsverfahren von Sauer.

D. Mo.Schr. f. Zahnheilk. 1883. S. 372 und 374.

Zu Fig. 6a. Unterteil mit Oberteil. Das Unterteil zeigt den Dehnungsapparat in weitester Stellung. In dieser ist er befestigt durch Eisendrähte, welche an der Lippen- und Zungenfläche angebracht sind. Unter dem Unterteil ist ein Eisendraht in seiner natürlichen Form abgebildet

Zu Fig. 6b. Das Unterteil allein in weitester Stellung mit der Guttaperchaschicht. Letztere ist in den Zwischenraum zwischen beiden Hälften des Dehnungsapparates eingelagert, um die Basis desselben gleichmäßig zu machen. Gegen die Lippenfläche ist sie auf den Dehnungsapparat aufgebaut, um nach vorn zu dehnen.

Zeit wird das nach innen gesunkene Unterkieferfragment beim Aufbeißen der Oberkieferzähne gegen die schiefe Ebene in normale Lage gebracht. So gelingt es, selbst ziemlich resistente Narben noch zu dehnen. Man kann mit einer schiefen Ebene auf jeder Seite auch beide Stümpfe nach auswärts drängen. Abb. 8.

Haun (1890) brachte bei Unterkieferdefekten ein kleines Ersatzstück zwischen die verlagerten Unterkieferstümpfe, um einige der oberen Zähne damit in Artikulation zu bringen und den Speichel

Abb. 7

Dehnungsverfahren von Sauer.
Unterkieferersatzstück nach vollendeter Behandlung.
Sauer. D. Mo.Schr. f. Zahnheilk. 1883.

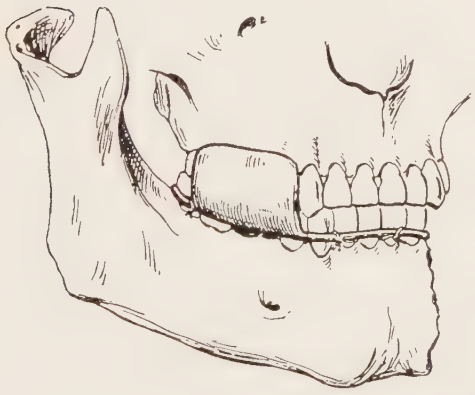

Abb. 8

Sauer: Schiefe Ebene.
Handb. f. prakt. Chir. III. Aufl. Verlag Enke, Stuttgart.

damit aufzuhalten und legte an dieses nach und nach immer größere Mengen Guttapercha an. Dadurch wurden die Narben gedehnt, die Unterkieferstümpfe in normale Lage gebracht und Raum für die sekundäre Prothese gewonnen.

Ebenso einfach war Willmot's Verfahren (1891). Er versah die Zähne beider Kieferstümpfe mit starken Metallklammern, an deren bukkaler Seite eine kurze Röhre mit nach hinten geschlossenem Ende befestigt war. Die Enden eines stark gebogenen Neusilberdrahtes wurden in diese Röhren gesteckt und somit das Einwärtssinken der Kieferstümpfe verhindert. Indem der Draht täglich eine flachere Biegung erhielt, wurden die Stümpfe allmählich auseinander gebracht.

Cl. Martin nahm in einigen Fällen zur Narbendehnung Zinnblöcke im Gewicht bis zu 140 g, um rasch sein Ziel zu erreichen.

Neue Bahnen erschlossen sich der postoperativen Behandlung der Unterkieferresektion und Exartikulation durch Einführung der von dem Lyoner Arzt Cl. Martin 1878 erfundenen Prothèse immédiate und des Resektionsverbandes, der 1885 erstmalig von dem Berliner Zahnarzt Sauer sofort nach operativer Entfernung eines erkrankten Kieferteiles angelegt wurde. Jedes dieser beiden Verfahren hatte seine Anhänger, die bemüht waren, durch eigene Konstruktionen die Vorteile desselben auszunützen und die Mängel möglichst abzustellen. Indessen wurden die Dehnungsverfahren mit sekundärer Prothese weiter erfolgreich angewendet, bis Immediatprothese und Resektionsverband allgemein in Aufnahme kamen.

Immediatprothesen.

Die Immediatprothese kann sowohl bei Kontinuitätsresektion als bei Exartikulation angewendet werden, stets wird die Schleimhaut der Wange und des Mundbodens unter derselben durch Naht vereinigt, sie füllt vollkommen die Knochenlücke aus, stützt die Weichteile, hindert deren Schrumpfung und hält die Kieferstümpfe in der zweckmäßigen Lage. Sie schafft für die Granulationen bestimmte Grenzen, somit kommt die endgültige Prothese in ein fertiges Bett zu liegen. Je nach der Ausführung kann die Immediatprothese vom Chirurgen selbst, oder aber muß von einem Zahnarzt hergestellt werden. Bei der Operation müssen mehrere Modelle von verschiedener Ausdehnung, oft sogar ein für halbseitige Exartikulation berechnetes vorhanden sein, damit der Operationsplan nicht zugunsten der einmal vorbereiteten Prothese beschränkt werden muß.

Martin fertigte vor der Unterkieferresektion einen Unterkiefer aus Kautschuk an, aus dem während der Operation ein dem Defekt entsprechendes Stück zurechtgeschnitten wurde. An das Kautschukstück wurden Metallstreifen angebracht, welche die Kieferreste gabelförmig umfaßten und mittels Schrauben daran Befestigung fanden. Handelte es sich um halbseitige Exartikulation, so wurde das nichtverschraubte Ende mit einem künstlichen Gelenkfortsatz versehen und in die Gelenkgrube eingelagert. Das Ersatzstück mußte größer gewählt werden als das resezierte Stück, wenn der Unterkiefer noch nicht ausgewachsen war. Martin's erste Immediatprothesen waren massiv und bestanden aus zwei Teilen: dem Unterkieferkörper und dem Alveolarfortsatz, um die Wegnahme zu erleichtern. Später wurden sie in einem Stück hergestellt und ein Röhrensystem durchzog sie, um Spülungen mit antiseptischer Flüssigkeit zu ermöglichen. Martin verwirft die Befestigung der Immediatprothese an den Zähnen, damit nicht wichtige Stützpunkte für die endgültige Prothese beschädigt werden. Die temporäre Prothese bleibt liegen, bis die Wundheilung vollendet ist, dann wird sie entfernt und sofort, wegen der rasch eintretenden Verlagerung der Unterkieferreste durch Narbenzug, ein endgültiges, mit Zähnen versehenes Ersatzstück eingelegt, welches sich jederzeit herausnehmen und reinigen läßt. Abb. 9.

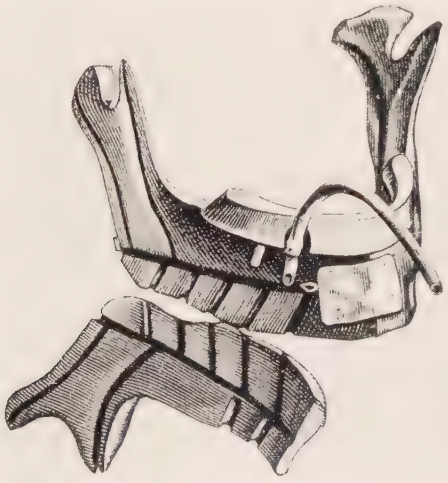

Abb. 9
Immediatprothese nach Cl. Martin
für halbseitige Exartikulation.
Deutsche Chirurgie, Liefergang 33 a.

Einige von Martin's Fällen weisen sehr gute Erfolge auf, während andere von schweren Eiterungen, Erysipelen usw. begleitet waren. Was Kaufunktion, Sprache und Kosmetik nach vollendeter Behandlung anbelangte, so war der Erfolg ein sehr erfreulicher, wie aus Veröffentlichungen Martin's und seines Schülers M. Roy ersichtlich ist. Bei weitgehender Resektion des horizontalen Astes empfiehlt Martin besser die Exartikulation des Unterkiefers zugunsten der besseren Durchführbarkeit der prothetischen Behandlung vorzunehmen. Vallas bediente sich 1905 mit vollem Erfolge dieses Vorschlages.

Anfänglich fand das Verfahren in Deutschland wenige Nachahmer. Hier brachte es als erster 1890 Kühns in Anwendung mit einem im ganzen glücklichen Ergebnis. Es trat nach anfänglich tadellosem Verlaufe nur eine einseitige Lockerung der Schrauben ein, die sich durch andere Befestigungsweise beheben ließ. Ihm folgte Löhers, der die Prothese aus Zelluloid und ohne Kanalsystem — sie entsprach nicht genau Martin's Anforderungen — herstellte. Nach einer Mitteilung Röses mußte bei einer wegen Phosphornekrose von Czerny vorgenommenen totalen Unterkieferresektion der eingelegte künstliche Ersatz infolge Sekretverhaltung entfernt werden. Ueber zwei sehr günstige Erfolge in der Züricher Chirurgischen Klinik mit Martin's Prothese berichtet Schlatter (1895). Er hoffte durch diese Veröffentlichung dem Verfahren auf deutschem Boden geneigtere Aufnahme zu ermöglichen, denn dort wurde es mehrfach bekämpft. Boennecken wendete sich vor allem gegen das Material und bezeichnete die Kautschukprothese als „einen Fremdkörper zweifelhafter Reinlichkeit", der durch die breite Bedeckung von frischen Weichteil- und Knochenwunden den Abfluß der Wundsekrete hindere und einen aseptischen Wundverlauf unmöglich mache. Rezidive könnten nicht früh genug erkannt werden. — Im Bestreben, diese vorgeworfenen Mängel zu beseitigen, wurden nach Martin's Vorbild zahlreiche Versuche unternommen.

Stoppany's Immediatprothese (1900) stellt eine nach einem Unterkiefer gestanzte Blechschablone vor, die den ganzen Unterkiefer in seiner äußeren und unteren Fläche wiedergibt und aus Aluminiumblech, das später vergoldet wird, gemacht ist. Die positive Form schafft man sich durch Herstellung eines Kiefergerüstes in Sand und Ausguß desselben mit Zink, die genau danach getriebene Schablone ist nur um die Dicke des Aluminiumbleches größer. Sie wird mit mehreren Löchern versehen, die den Abfluß der Wundsekrete ermöglichen. Die betreffende Klinik muß über eine Anzahl Schablonen in verschiedener Größe, entsprechend dem

kindlichen, normalen, senilen Unterkiefer, verfügen. Der Chirurg schneidet während der Operation von einer passenden Schablone soviel ab als der Ausdehnung des entfernten Kieferstückes entspricht, wobei an jedem Ende eine überstehende Backe gelassen werden soll, die wie auch der Kieferstumpf zweimal durchbohrt wird, damit die Befestigung mit Drahtnaht vorgenommen werden kann. Bei Exartikulation erfolgt die gleiche Befestigungsweise am noch vorhandenen Kieferrest, während an die Schablone selbst eine schiefe Ebene angenietet wird. Die Vereinigung der Wangen- und Mundschleimhaut geschieht unter dem Ersatzstück. Drei Wochen später wird dasselbe gegen die endgültige Prothese vertauscht. Abb. 10.

Abb. 10

Immediatprothese nach Stoppany.

Handbuch f. prakt. Chirurgie. 5. Auflage. 1922.

In der Züricher Chirurgischen Klinik (1901), s. Cohen-Baranowa, wurde nach Resektion des Unterkiefermittelstückes die Steppany'sche Schablone vom Patienten glatt vertragen. Ebenso erfolgte in Meder's Falle (1903) primäre Heilung, jedoch wurde rechterseits der Silberdraht von der Schablone durchscheuert, man mußte sie früher als beabsichtigt entfernen, bevor die endgültige Prothese fertig war. Fritzsche (1900) hatte bei einer halbseitigen Exartikulation mit dem gleichen Verfahren einen sehr guten Erfolg erzielt, nachteilig fand er nur die schwierige und lang

dauernde Herstellungsweise der Schablone, er brauchte 47 Stunden, um sie anzufertigen.

Schroeder versah die Stoppany'sche Schablone mit einem Metalleinguß im Bereich des aufsteigenden Astes und des Kieferwinkels, durch den erreicht wurde, daß die Hülse fester und sicherer gelagert war und gleichzeitig den umliegenden Weichteilen und den sich bildenden Granulationen ein dem entfernten Knochenstück ganz und gar entsprechendes massives Modell bot, um das sie sich herumlagern konnten. So war es möglich, daß nach dem Heilungsvorgang ein dem entfernten Winkel und aufsteigenden Aste genau entsprechender Hohlraum entstand, der von der sekundären Prothese leicht auszufüllen war. Muskelzug und Narbenschrumpfung konnte die durch den Metalleinguß beschwerte Hülse größeren Widerstand entgegensetzen.

Tilmann (1902) verwendete diese Immediatprothese zweimal, bei halbseitiger Exartikulation und bei Resektion. Im ersten Falle, wo große Gebiete der Wangenschleimhaut mit entfernt werden mußten, trat durch den Reiz der temporären Prothese heftige Entzündung auf, die zu starker Schwellung der Backen und reichlicher Granulationsbildung führte, welche erst nach Austausch gegen die Dauerprothese zurückgingen. Im zweiten Falle wurde die Schiene reaktionslos vertragen, weil unter ihr ein Abschluß durch Naht der Mundboden- und Wangenschleimhaut möglich war.

Die aus Zinn gegossene Immediatprothese von Fritzsche (1901) hat den Vorzug, daß sie jederzeit vom Chirurgen leicht entfernt und wieder eingelegt werden kann, wenn er sich vom Heilungsverlaufe überzeugen will. Sie besteht aus zwei Teilen, nämlich der Zinnschiene, welche dem erkrankten Teile des Unterkieferknochens entspricht, und dem Schienenträger, der nichts weiter ist als ein Streifen Viktoriametall. Mit einem Viertel seiner Länge liegt der Schienenträger in einem entsprechenden Lager der Zinnschiene, in welchem er durch zwei Stifte befestigt wird, die sich leicht entfernen lassen. Die Enden des Schienenträgers ragen zu beiden Seiten der Zinnschiene heraus, sie werden durchbohrt und an den Kieferresten angenäht. Will man sich vom Heilungsverlaufe unterrichten, so entfernt man die Stiftchen und kann mühelos die Schiene fortheben und wieder einsetzen, während der Schienenträger mit dem Knochen in Verbindung bleibt. Abb. 11. Bei halbseitiger Exartikulation läuft das freie Ende des Schienenträgers in einen Gelenkfortsatz aus.

Vor der Operation biegt der Zahnarzt die Schienenträger zurecht, es werden deren zwei von verschiedener Länge vorbereitet, für den Fall, daß der Resektionsdefekt größer wird als vorgesehen war. Dann fertigt er eine Hohlform in Gips und gießt

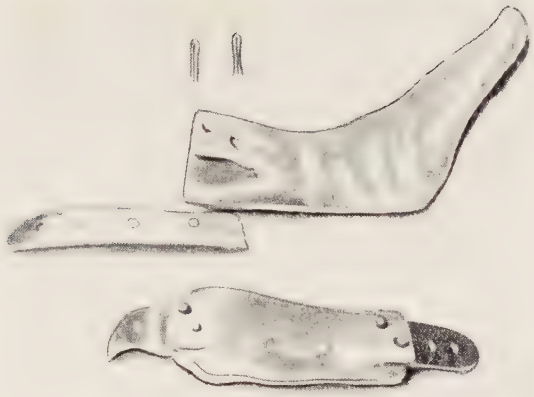

Abb. 11

Immediatprothese nach Fritzsche.

Deutsche Zeitschrift f. Chirurgie, Bd. 61.

die erforderliche Schiene aus Zinn. Es wird sogleich ein Duplikat der Zinnschiene gegossen, welches später, drei bis vier Wochen nach der Operation, als unterer Teil der endgültigen Prothese dienen muß, auf dem ein Alveolarfortsatz aus Kautschuk ruht, welcher die künstlichen Zähne trägt.

Fritzsche selbst erzielte mit seinem Verfahren bei einer Exartikulation der linken Kieferhälfte einen in kosmetischer und funktioneller Hinsicht tadellosen Erfolg. Trauner wendete mit Bevorzugung die Zinnkiefer an. Wie Pichler und Ranzi berichten (1907), haben sie sich einmal bei Resektion des Kieferbogens, viermal bei halbseitiger Exartikulation der Immediatprothese nach Fritzsche bedient. In allen Fällen bis auf einen wurde die Abweichung des Unterkiefers dauernd behoben und auch ein gutes funktionelles Ergebnis erzielt. Der eine Mißerfolg war dem Eigensinn der Patientin zuzuschreiben, welche sich weigerte, eine endgültige Prothese zu tragen, da ihr die Immediatprothese Schmerzen bereitet hatte.

Zum Ersatz bei Kontinuitätsresektionen und Exartikulation erwiesen sich die Hartkautschukprothesen von Schroeder als besonders gut geeignet. Sie sind Nachbildungen des vollkommenen Unterkiefers, nur der Kronenfortsatz fehlt, der Gelenkfortsatz und

aufsteigende Ast sind zur Drainage ausgehöhlt. Sie werden in drei verschiedenen Größen von der Firma Meyerholz, Hannover, geliefert. Nach der Resektion wird ein entsprechendes Stück herausgesägt und in den Defekt gebracht. Die Befestigung geschieht an den Zähnen des Kieferrestes, bei zahnlosem Kiefer mittels einer Metallschiene, welche in einer Hohlkehle des künstlichen Unterkiefers läuft, über die stehengebliebenen Kieferenden herüberreicht und mit Draht an denselben befestigt wird. Abb. 12 a u. b.

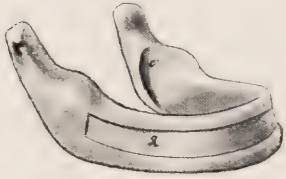

Fig 1.

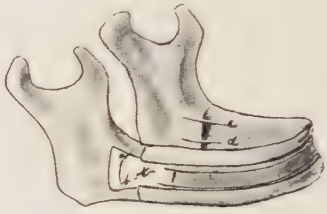

Fig 2.

Abb. 12a

Hartkautschukprothese von Schroeder

Odontologische Blätter, Bd. 10

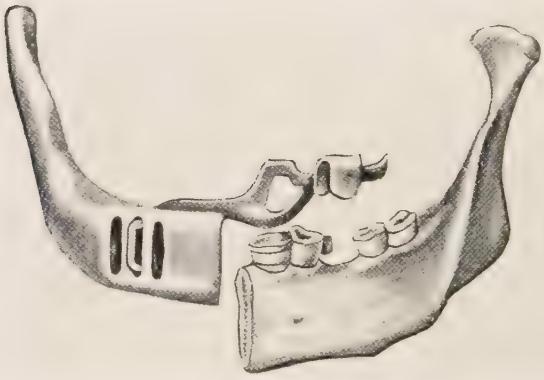

Abb. 12b

Immediatprothese für halbseitige Exartikulation nach Schroeder.

Ein Drahtbügel trägt einen Gußzapfen, welcher in kiemenartige Ausschnitte der Hülse paßt und dieselbe so an Ort und Stelle hält.

Handbuch f. prakt. Chir. 5. Aufl.

Schroeder's praktisches Verfahren hat rascheste und weiteste Verbreitung gefunden: König, Heller, Riegner haben es zuerst mit Vorteil angewendet.

Von Sebileau wurde 1903 Gebrauch von einer Immediatprothese aus Porzellan gemacht, die Delair nach Martin's Vorbild hergestellt hatte. Den kosmetisch und funktionell guten Erfolg schreibt Sebileau erstens dem Material, zweitens der gründlichen, sehr umständlichen Befestigungsweise zu. Die knetbare Masse ließ sich leicht dem Modell entsprechend formen, das fertige Porzellan war gut sterilisierbar und durch Wundsekrete keinerlei Veränderungen unterworfen. Dreifach war die Befestigung des Ersatzstückes an den Stümpfen: Einmal durch je zwei Metallschienenpaare mit dem hinteren und vorderen Kieferfragment; zweitens durch eine Schiene, die auf der oralen Seite der Prothese gelegen war und von einem Unterkieferstumpf bis zum anderen reichte, an welchem sie ihre Befestigung fand. Drittens ging von der Prothese ein Stift aus, der sich in das hintere Fragment hineinbohrte. Die Metallschienen wurden mit Bolzen befestigt, auf die Bolzen wurden Muttern aufgeschraubt.

Im Japanisch-Russischen Kriege (1904/05), s. Hashimoto, wurde bei Unterkieferschußverletzung eine Behandlung in die Wege geleitet, deren Ziel war, die Eiterung zu beseitigen und die Entstellung aufzuheben.

Man ging operativ vor, legte die Bruchenden frei, schnitt die Knochensplitter und durch Vereiterung nekrotisiertes Gewebe aus, schabte die Knochenenden ab, verbesserte dann so gut als möglich die Verlagerung der Kieferstümpfe und suchte durch prothetische Maßnahmen die Verbesserung aufrechtzuerhalten.

Drei Prothesen kamen hintereinander zur Anwendung:

1. eine Prothese aus Aluminium,
2. eine Prothese aus Kautschuk,
3. ein künstliches Gebiß.

Die unmittelbar nach der Operation in den Defekt gebrachte plattenförmige Prothese (Abb. 13a), deren mehrfache Durchlöcherung den Abfluß der Wundsekrete ermöglichen sollte, war sehr schmal beschaffen, um nicht die ganze Breite des Defektes damit auszufüllen, so daß sich besser neuer Knochen zwischen den Unterkieferresten entwickeln konnte, welcher die Grundlage für das später einzusetzende künstliche Gebiß abgab. Weil sich diese Prothese, so kunstvoll sie auch gefertigt und befestigt war, nach einiger

Zeit lockerte, mußte, wenn die Operationswunde ganz verheilt, die narbige Schrumpfung aber noch zu verhüten war, die zweite Prothese an ihre Stelle treten, die aus Kautschuk bestand und mit einem ringartigen Ansatz die beiderseits vom Defekt stehenden Zähne umgriff. (Abb. 13b.) Später trat an deren Stelle ein künstliches Gebiß.

Abb. 13a

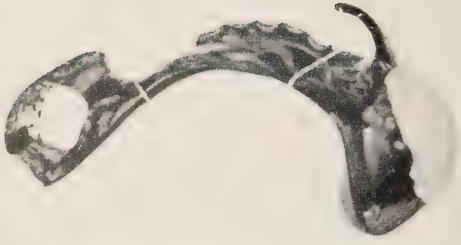

Abb. 13b

Abb. 13a und b
Immediatprothesen im Japanisch-Russischen Kriege.

13a Immediatprothese aus Aluminium.

13b Immediatprothese aus Kautschuk.

Archiv f. klin. Chirurgie, Bd. 88.

„Von 14 Fällen war der Erfolg sechsmal ein guter, zweimal ausreichend, einmal mäßig, einmal nicht genügend, dreimal unbestimmt, einmal unbestimmt, aber voraussichtlich gut. Die Sprachstörung war in den meisten Fällen fast ganz beseitigt, jedoch der Kauakt blieb erschwert."

Ausgehend von der Kersting'schen Scharnierschiene für Unterkieferbrüche benützte Hauptmeyer (1907/08) Scharnierimmediatprothesen für Exartikulation und Resektion des Unterkiefers. Die ersten waren aus Kautschuk gemacht, der durch eine Drahteinlage versteift wurde, später wendete er zur Herstellung chemisch reines Zinn an. Abb. 14a u. b.

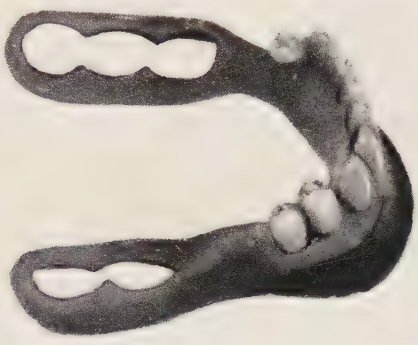

Abb. 14a

Immediatprothese aus Kautschuk mit Blockzähnen nach Resektion des Unterkiefermittelstückes. Nach Hauptmeyer.

Abb. 14b

Geöffnete Zinnscharnier-Immediatprothese. Nach Hauptmeyer.

Durch Pichler wurde Hauptmeyer's Vorgehen weiter ausgebaut. Pichler's Immediatprothesen bestehen erstens aus dem Kieferersatzstück, das nach dem Abguß eines menschlichen Unterkiefers von passender Größe aus Zinn gegossen oder aus Kautschuk vulkanisiert oder unter Verwendung des Schroeder'schen Gummikiefers angefertigt ist, und zweitens aus dem Befestigungsapparat, einer Scharnierschiene aus Silber- oder Goldguß. Die Scharnierschiene wird in zwei gleichen Exemplaren möglichst auf dem gleichen Modell hergestellt und im Munde angepaßt. Dann erst bekommt sie einen flügelartigen Fortsatz, der während der Operation in der richtigen Stellung mit der Kieferprothese verschraubt wird. Noch besser ist es, wenn für die Vereinigung des Kieferteils und der Scharnierschiene eine Stellschraube vorgesehen ist, mittels der es in genauester und raschester Weise gelingt, die Kieferprothese in der erforderlichen Lage zum Kieferstumpf festzuhalten. Das Auswechseln der Immediatprothese gegen die Endgültige gestaltet sich sehr einfach und ist ohne Anästhesie möglich. Pichler empfiehlt auch die Befestigung der Dauerprothese durch Scharnierschienen vorzunehmen. Zwischen Dauerprothese und Scharnierschiene kann ein Gelenk eingeschaltet werden, um Rütteln und Zerren an den Zähnen, welches bei starrer Verbindung die Folge sein würde, zu vermeiden. Abb. 15. — Es sei erwähnt, daß Pichler und Ranzi 1907 einmal als temporäre Prothese ein Stück ausgekochten Leichenunterkiefers, das mit einem Schienenträger versehen war, zum Ersatz des Unterkieferbogens nahmen, weil sich vor der Resektion eine massive Prothese nicht erst hatte herstellen lassen.

Die von Weisser (1911) angegebenen Prothesen haben den Vorteil einfacher Befestigung, bieten den Weichteilen die unentbehrliche Stütze, können in allen Größen vorrätig gehalten werden. Am Tage vor der Operation fertigt Weisser zwei Neusilberstachel an, die zwei Millimeter stark sind, an einem Ende spitz zugefeilt, am anderen mit einem Schraubengewinde versehen. Entsprechend dem bei der Unterkieferresektion gewonnenen Präparat wird aus einem Gummikiefer ein Stück herausgesägt. Die Neusilberstacheln werden in die beiden Querschnittflächen der ausgeschnittenen Prothese eingeschraubt. Die spitzen Enden werden in den Markraum der Unterkieferstümpfe eingebohrt.

Weisser stellte der Einfachheit, Raschheit des Verfahrens und der guten Funktion wegen Versuche mit Zinn und Neusilber an. Nur dort, wo kein großes Kieferstück zu ersetzen ist, hält Weisser diese Metallprothesen, deren Befestigungsart die nämliche ist, wie oben erwähnt, für zulässig.

Abb. 15

Pichler: Immediatprothese aus Vulkanit von einem Kanalsystem durchzogen, das sich von dem sichtbaren Ansatzrohr aus durchspritzen läßt.

Die Scharnierschiene mit Hakenverschluß sitzt auf dem der Operation entsprechend geschnittenen Modell der Zahnreihe. Oben ist sie geöffnet abgebildet. Die Verbindung zwischen ihr und der eigentlichen Prothese ist durch eine große Stellschraube in genügend weiten Grenzen eingerichtet. Arch. f. klin. Chir. Bd. 99, S. 935.

Für eine von Behrend 1914 ausgeführte Unterkieferresektion fertigte Bauchwitz eine temporäre Prothese an, die aus Aluminium und teilweise aus Silber nach einem Abdruck gegossen war und folgende Neuerungen zeigte: Erstens: Die Verbindung des Oberkiefers mit der Immediatprothese durch ein silbernes Parallelogramm, das an der Immediatprothese angebracht und oben an eine rechtsseitige Oberkieferbrücke angehakt war. Dasselbe gestattete Auf- und Abwärtsbewegung des Kiefers, schaltete aber Seitenbewegung aus, so daß die Verschiebung des Unterkiefers nach der operierten Seite gering war. Zweitens: Die Prothese wurde hohl gelegt, um ihre Säuberung durch Umspülung von allen Seiten zu erleichtern und Decubitus der darunter liegenden Haut

und Schleimhaut zu vermeiden. Drittens haben sich die Metalle, aus denen die Prothese bestand, gut bewährt und haben den Vorzug, sich leicht sterilisieren zu lassen.

16 Tage nach der Operation wurde die Prothese in Narkose gegen den endgültigen Ersatz ausgewechselt. Der kosmetische Erfolg war in diesem Falle ausgezeichnet. Abb. 16.

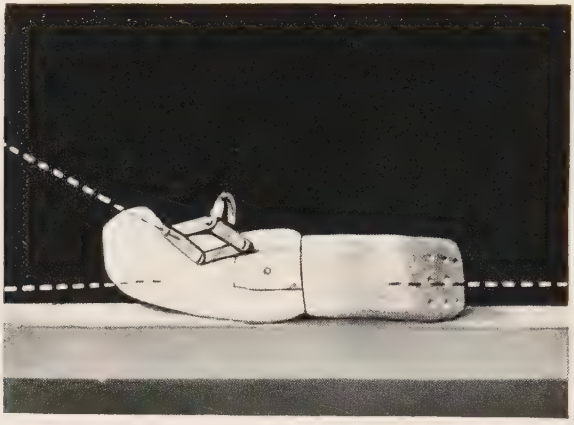

Abb. 16

Immediatprothese nach Bauchwitz.
Die Prothese ist teilweise aus Aluminium gegossen (a), in ihrer Verlängerung über die Mittellinie aus Silber (b). Am Aluminiumteil war ein Parallelogramm (c) angebracht.
D. Zeitschr. f. Chir. Bd. 128.

Bei zahnarmen und zahnlosen Unterkiefern vermeidet Rosenthal solche Immediatprothesen, die mit Klammern oder Draht an den Kieferstümpfen befestigt werden und verwendet seit 1915 die von Pfaff angegebenen „intermaxillären Aufbißretentionsschienen". Die zur „intermaxillären Immediatfixation" dienende Schiene aus Hartkautschuk besteht aus einem Ober- und einem Unterkieferteil, die durch einen Stift zusammenhalten. Die Aufbißflächen und die Gaumenplatte werden nach dem vor der Resektion genommenen Abdruck geformt und müssen dem Zahnfleisch bzw. den restlichen Zähnen fest aufsitzen. Das aus dem Unterkieferbogen wegfallende Stück wird aus der Unterkieferaufbißschiene herausgeschnitten, wodurch zwei Sättel entstehen, die beide Kieferstümpfe umgreifen und durch einen schmalen Metallbügel verbunden sind. Der Kautschuk wird mehrfach durchbohrt, damit durch fleißiges

Spülen Säuberung erreicht werden kann. Abb. 17. Die zähnetragende „Aufbißdauerprothese" reitet ebenfalls auf den Resektionsstümpfen und gewinnt am Gaumen durch zwei „Sauger" Halt. Sie

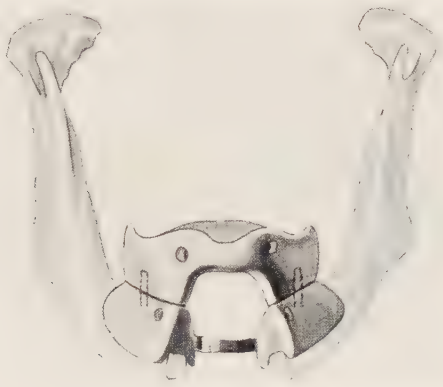

Abb. 17
Aufbißresektionsschiene für die intermaxilläre Immediatfixation des zahnlosen oder zahnarmen Unterkiefers nach Kontinuitätsresektionen aus der Mitte. Nach Pfaff.
Archiv f. klin. Chir. Bd. 147.

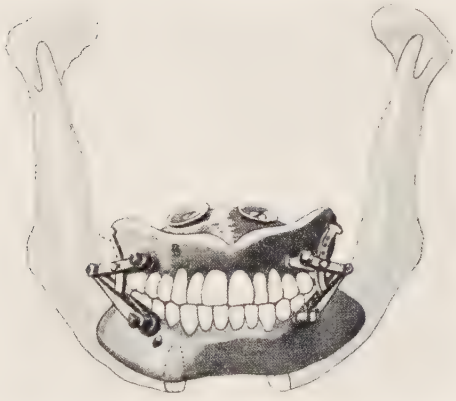

Abb. 18
Zähnetragende Aufbißdauerresektionsprothese mit doppeltem Scharniergelenk.
Archiv f. klin. Chirurgie, Bd. 147 (s. Rosenthal).

wird geöffnet unter Führung eines Scharniergelenkes (Pfaff), welches die Kieferöffnung in einer bestimmten Bahn ermöglicht, aber auch mittels einer Arretierschraube zur Ruhigstellung des Kiefers dienen kann. Abb. 18.

Resektionsverbände.

Das Anwendungsgebiet des Resektionsverbandes, welcher neben der Immediatprothese die andere Möglichkeit darstellt, um Unterkieferstümpfe nach der Operation in normaler Lage zu erhalten, ist mit wenigen Ausnahmen auf die Kontinuitätsresektion beschränkt. Er übt nur eine geringe Reizwirkung auf die Operationswunde aus, weil er die Knochenstümpfe in richtiger Lage zu halten vermag, ohne die Sägeflächen derselben in ganzer Ausdehnung zu berühren. Der Chirurg kann den Resektionsverband meist selbst während der Operation herstellen gemäß der erforderlichen Ausdehnung — sein Hauptvorzug vor der Immediatprothese. Allerdings stützt der Resektionsverband die Weichteile nur unvollkommen, so daß dieselben einsinken. Bei den meisten Arten ist nur eine rein chirurgische Befestigung möglich durch Naht oder Einspießen in die Spongiosa des Knochens, folglich gestaltet sich das Auswechseln des Resektionsverbandes gegen den endgültigen Ersatz zu einem größeren Eingriff, der manchmal Narkose erfordert.

Der älteste Resektionsverband wurde von Stanley angegeben. Er verwendete bei Kontinuitätsresektionen ein hufeisenförmiges Stück Elfenbein, welches sich durch einige Goldkappen auf die in den Stümpfen zurückgebliebenen Zähne stützte und wie eine Spange die Kieferteile auseinanderhielt. Dieses Verfahren ist jedoch nur brauchbar, sofern noch genügend Zähne vorhanden sind.

In Deutschland war es Suërsen, der zuerst auf die Wichtigkeit hinwies, möglichst bald nach Unterkieferresektion Maßnahmen zu ergreifen, die eine Verlagerung der Stümpfe unmöglich machen. 1863 zeigte er auf der Jahresversammlung der Deutschen Odontologischen Gesellschaft zu Frankfurt die Modelle seiner einfachen Behandlungsweise, die er in zwei ihm kurze Zeit nach der Operation zugewiesenen Fällen anwandte. Er erzielte die Retension durch Kapseln aus feinem Silber, die er über die oberen sowohl wie über die unteren Zähne legte und welche an geeigneter

Stelle miteinander verlötet waren. Zuerst brachte er die obere Kapsel über die oberen Zähne, dann wurde der Unterkieferrest in die untere Kapsel hineingeschoben. Die Patienten konnten den Apparat zur Reinigung selbst herausnehmen und wieder einsetzen. Später hat Suërsen diese Kapseln aus Kautschuk gemacht. Nachteilig ist, daß während der Heilungsdauer die Kapseln jedesmal vom Unterkiefer entfernt werden müssen, wenn der Mund geöffnet werden soll.

In einem weiteren Fall ging Suërsen folgendermaßen vor: Es handelte sich um eine Dame, bei welcher die rechte Unterkieferhälfte und der aufsteigende Ast reseziert worden waren. Die linke Kieferhälfte war nach der kranken Seite gezogen, für ein Ersatzstück fehlte jede knöcherne Unterlage, dennoch versuchte Suërsen eines anzuwenden. Dasselbe konnte von der Patientin nicht ununterbrochen getragen werden, wurde es des Nachts entfernt, so verlagerte sich der Kieferrest so stark, daß am anderen Morgen das Wiedereinsetzen des Ersatzstückes große Beschwerden machte.

Suërsen befestigte darum durch Klammern an den Zähnen des Oberkiefers eine Kautschukplatte, die sich der Oberkieferwölbung anpaßte und welche zugleich für die Zähne des Unterkieferrestes Vertiefungen enthielt. Die Patientin legte abends diese Oberkieferplatte ein und schob den Unterkiefer mit der Hand in seine richtige Stellung, so daß die unteren Zähne sich in die entsprechenden Vertiefungen der Oberkieferplatte einpaßten. Durch diese Maßnahme trat bei entferntem Ersatzstück keine Verlagerung des Unterkieferrestes mehr auf.

Im Gegensatz zu diesen Maßnahmen nach vollzogener Operation hat Sauer 1885 als erster sofort während der Operation selbst einen Resektionsverband angelegt. Ein Drahtbügel erhält die restlichen Kieferteile während der Wundheilung in normaler Stellung. Sind zwei oder drei Zähne in jedem Kieferteil vorhanden, so umklammert man diese mit dem Bügel und befestigt ihn noch mit Drahtschlingen. Abb. 19. Vor der Operation wird vom Kiefer Abdruck genommen. Auf dem gewonnenen Gipsmodell wird dann nach Aussägen des zur Resektion bestimmten Teiles der Bügel passend gemacht. In Sauer's Falle erfolgte glatte Wundheilung, das Kinn blieb durch den Drahtbügel in normaler Lage erhalten. Zehn Wochen nach der Operation kam an Stelle desselben ein Ersatzstück mit Zähnen. Das Aussehen und die Funktion des Unterkiefers waren tadellos.

1892 empfahl Bardenheuer nach Unterkieferresektion die Stümpfe bis zum knöchernen Defektersatz durch Elfenbeinzapfen auseinander zu halten und später legte Krause (1904) nach voll-

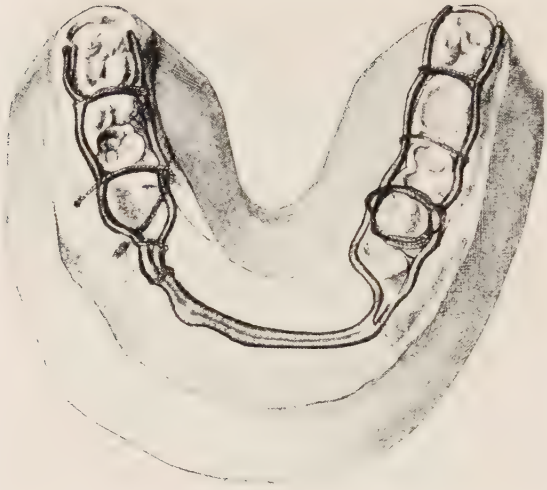

Abb. 19

Resektionsverband nach Sauer.
Deutsche Monatsschr. f. Zahnheilkunde 1885.

zogener Resektion und Vereinigung der Wangen- und Mundbodenschleimhaut einen Elfenbeinstab von der Länge des entfernten Knochenstückes in den Defekt ein, bis in einer zweiten Sitzung die Plastik vorgenommen werden konnte.

Boennecken (1892/93) folgt seinem Lehrer Sauer, wenn Zähne in den Unterkieferstümpfen noch vorhanden sind, fehlen Zähne, so fertigt er den Resektionsverband so an, daß seine Enden wie Bügel die Kieferstümpfe umgreifen und an diesen angeschraubt werden können derart, daß sie weder die Wundfläche berühren noch die Schleimhaut. Abb. 20. Bei halbseitiger Exartikulation wird der Resektionsverband in Verbindung mit der schiefen Ebene Sauer's angewendet.

Hahl (1896) bringt zwischen die Unterkieferstümpfe einen Metallbügel, dessen gabelförmig gestaltete Enden sich leicht in die Spongiosa einschieben und außerdem durch Drahtumschlingung befestigen lassen. Wird der Bügel in zwei ineinander verschiebbaren Teilen verfertigt (Witzel), so ist er selbst bei einer gegen den

Abb. 20

Resektionsverband nach Boennecken.
Archiv f. klin. Chirurgie, Bd. 54.

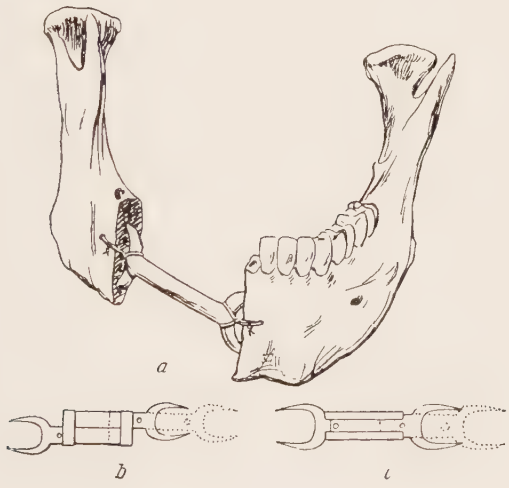

Abb. 21

a u. b Resektionsverband nach Hahl.
c Modifikation nach K. Witzel.
Deutsche Chirurgie, Lieferung 33a.

ursprünglichen Plan ausgedehnteren Fortnahme des Unterkieferknochens brauchbar. Abb. 21. Hahl's und Boennecken's Verband dienten bei Resektion am zahnlosen Kiefer, konnten aber, sofern Zähne auf einem Unterkieferstumpf vorhanden waren, in Verbindung mit dem Sauer'schen Drahtbügel angewendet werden.

Der Engländer Stokes (1896) benutzte eine Schiene aus verzinntem Eisendraht, deren Enden er krückenförmig auszog, damit sie die Unterkieferstümpfe aufnehmen konnten. Eine weitere Befestigung erfolgte nicht. Nach der Wundheilung, welche durch diesen Resektionsverband keine Störung erfährt, wird er gegen die endgültige Prothese ausgetauscht.

Durch große Einfachheit zeichnet sich ein anderes Verfahren aus, das Partsch (1897) anwendete. Er nahm die Hansmann'sche Schiene: 6 mm breite Streifen aus Viktoriametall, die im Handel vorrätig sind und eine Reihe Löcher aufweisen. Aus dieser werden entsprechend dem Defekt zwei gleiche Streifen ausgeschnitten und übereinander an beide Unterkieferstümpfe mit Draht festgenäht. In dem ersten Falle schnitten schon am zweiten Tage die Nähte der etwas gespannten Schleimhäute, die oberhalb der Schiene vereinigt waren, durch. Die obere Schiene kam also in die Mundhöhle zu liegen. Später schnitt auch der untere Rand der unteren Schiene durch die bereits primär vereinigte Hautwunde. Darum wurden in den folgenden Fällen die Schienen mit Gummidrain überzogen und die Schleimhaut des Mundes und der Wange unter denselben vereinigt. Durch diese Maßnahme ließ das Endergebnis in einem zweiten von Partsch veröffentlichten Falle nichts zu wünschen übrig. Abb. 22.

Pichler und Ranzi berichten von einem Mißerfolg mit der Hansmann'schen Schiene nach Anwendung derselben bei Resektion des Unterkieferbogens. Infolge der beträchtlichen Schrumpfung der Weichteile des Kinnes und des Mundbodens gelang es trotz langwieriger Nachbehandlung nicht, dem Kinn die vollen normalen Konturen wieder zu geben. — Partsch's Resektionsverband hat jedoch den Vorzug, daß sich die einfachen Blechstreifen leicht zurechtschneiden lassen. Außerdem wird dem Operationsplan niemals eine Beschränkung auferlegt, indem er nicht an eine vorher fertiggestellte Prothese bestimmten Umfanges gebunden ist.

Da Schroeder Einwände gegen den Partsch'schen Resektionsverband erhob, derselbe befriedige nicht die Ansprüche der Asepsis, sei nicht imstande, eine Entstellung des Gesichtes zu verhüten, die Befestigung am Knochen mache bei seiner Entfernung einen operativen Eingriff nötig, versuchte Billing (1909) diesen Mängeln abzuhelfen.

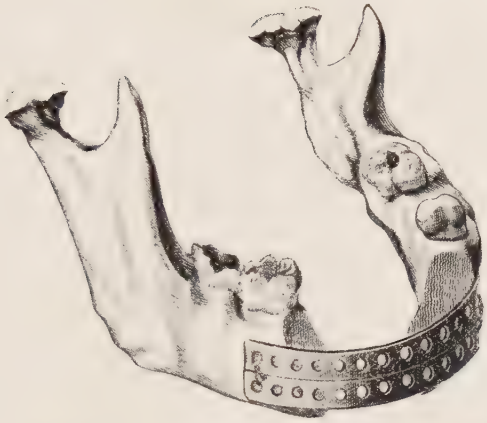

Abb. 22
Resektionsverband nach Partsch.
Archiv f. klin. Chirurgie, Bd. 55.

Aus Silberblech von 0,6 mm Stärke wird ein Streifen geschnitten, der doppelt so breit ist als man die Schiene machen will, also 12 mm, wenn sie 6 mm breit wird. Dieses Blech wird doppelt gebogen und entsprechend den fortfallenden Kieferteilen geformt und an den Seitenenden aufgeschnitten. Die beiden Enden werden zurückgebogen, so daß sie die Stümpfe innen und außen umfassen. Mit Nähten, die durch Bohrlöcher in den Blechflügeln und im Knochen angelegt sind, wird diese einfache Schiene befestigt.

Wenn noch Zähne auf den Unterkieferstümpfen standen, so verwandte Thamer (1909) eine Brückenprothese. Vor der Operation werden alle Zähne, die nicht in den Resektionsbereich fallen, mit Goldkronen überkappt; hingegen werden diejenigen, welche dem Kieferabschnitt angehören, der geopfert werden muß, sämtlich ausgezogen. Ein massiv gegossenes Brückenstück wird nun an den beiderseitigen Goldkappen verlötet und stellt eine starre Verbindung zwischen ihnen her, indem es den späteren Resektionsdefekt überbrückt. Damit ist die prothetische Behandlung beendet und die Resektion kann stattfinden.

Mit diesem Verfahren ist zwar die Artikulation der Zahnreihen nicht einen Augenblick gestört. Nachteilig ist aber, daß die feste Lage der Fragmente den Operateur bei seinem Handeln behindert,

auch ist es zweifelhaft, ob die Brücke beim Durchsägen des Kiefers fest sitzenbleiben wird.

Es kann aber auch jeder einfache Draht als Resektionsverband im Notfalle dienen. Payer verwendete z. B. einen 0,5 cm starken Magnesiumdraht, der, entsprechend gebogen, in je ein Bohrloch der Resektionsstümpfe versenkt wurde. Bei halbseitiger Exartikulation kann man den Draht mit einem dem Gelenkfortsatz entsprechenden Metallknopf versehen.

Zurückgreifend auf die Verfahren Kulenkampff's, welcher 1914 für eine am Knochen angreifende Extension an Stelle der Immediatprothese eintrat und von Bruhn und Lindemann, welche die Nagelextension an zahnlosen Kieferstümpfen zur Anwendung brachten, gab Stahnke (1928) einen Resektionsverband an, welcher der extraoralen Feststellung der Kieferstümpfe dient:

Die Schiene besteht aus einem dreiteiligen Rahmen, der Uförmig zusammengesetzt ist. Die Arme b und c sind mit der Querleiste a durch feststellbare Schrauben verbunden. Der Arm c kann mit a seitlich verschraubt werden, um der jeweiligen Breite des Unterkiefers sich anpassen zu können. Die seitlichen Schienen b und c haben beiderseits je zwei Knochenschrauben, die wieder verschieblich und feststellbar sind.

Die Knochenschrauben werden in den freigelegten Kieferknochen eingebohrt, bevor die Resektion erfolgt, so daß von vornherein eine sichere Feststellung der Stümpfe gewährleistet wird. Nach erfolgter Resektion, Schleimhaut- und Hautnaht wird die Schiene auf die Knochenschrauben aufgesetzt und fest verschroben. Ein durch die Zunge geführter Draht wird um den queren Schienenarm a geschlungen. Um das Eigengewicht der Schiene auszuschalten, befestigt man sie mittels Gummiröhrchen an zwei Aluminiumstäben, die in einen Kopfring eingegipst sind. In einem Fall von Unterkieferresektion wurde diese Schiene sechs Wochen an ihrem Platz gelassen. Der Patient war mit derselben sehr zufrieden und hatte sich bei der guten Ernährungsmöglichkeit rasch erholt. Die weitere Beobachtung ergab, daß nach Abnahme der Schiene keine Narbenschrumpfung und keine nachträgliche Verlagerung der Kieferstümpfe eintrat. Störend im Verlauf wirkte eine ziemlich lang dauernde Fistel an den Schraubenstellen, verursacht durch von den Schrauben losgelöste Nickelteile, ein Nachteil, der bei der jetzigen Herstellungsweise (C. Stiefenhofer, München) fortfällt. Abb. 23.

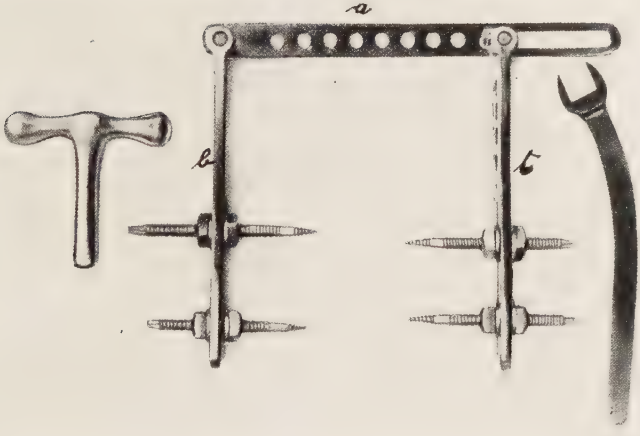

Abb. 23

Resektionsschiene nach S t a h n k e.

Deutsche Zeitschr. f. Chirurgie 1929, Bd. 215.

Definitive Prothese.

Wird die Immediatprothese oder der Resektionsverband entfernt, sei es zwecks Austausch gegen die endgültige Prothese, sei es zwecks notwendigen Aenderungen, so muß unbedingt vermieden werden, daß der Patient, sei es auch nur für kürzeste Frist, ohne einen entsprechenden Ersatz bleibt. Das Wiedereinsetzen bereitet sonst größte Schwierigkeiten (Martin, Schlatter, Pichler), oder ist es überhaupt unmöglich, so daß zu Dehnungsverfahren oder zur Verkleinerung des Ersatzstückes in allen Richtungen geschritten werden muß. Bei einem von Pichler's Patienten wurde 14 Monate nach der Resektion anläßlich einer plastischen Operation außerhalb der Klinik die Prothese für drei Tage entfernt. Nach dieser Zeit mußte sie enorm verkleinert werden, bevor das Wiedereinsetzen möglich war.

Um den Patienten nie ohne seine Prothese lassen zu müssen, greift Pichler zu einem Ausweg, den vorher Fritzsche empfahl. In allen seinen Fällen wird gleichzeitig mit der Immediatprothese ein Duplikat gegossen, das zur definitiven Prothese ausgearbeitet und ohne Zeitverlust, sofort nach Entfernung der Immediatprothese eingesetzt wird. Dann wird letztere zu einem zweiten endgültigen Ersatzstück umgestaltet und dem Patienten ebenfalls mitgegeben, so daß Aenderungen an einer der beiden endgültigen Prothesen mit Muße ausgeführt werden können, indem der Patient sich indessen des zweiten Ersatzstückes bedient.

Die definitive Prothese hat nicht in dem Maße wie die temporäre Prothese die Aufgabe, die falsche Stellung der Kieferreste zu verhüten, als vielmehr Ersatz für die mit der Resektion verlorengegangenen Zähne zu bieten. Sie wird meist aus Kautschuk hergestellt und gewinnt ihren Halt nicht mehr an den Kieferstümpfen, sondern möglichst an den Zähnen; fehlen im Unterkieferrest zur Befestigung geeignete Zähne, so wird der Halt für die endgültige Prothese an einer am Oberkiefer angebrachten Gebißplatte gewonnen, mit welcher die Unterkieferprothese durch Spiralfedern verbunden wird.

Bei halbseitiger Exartikulation stellt man die Immediatprothese mit ihrem oberen Ende in die Gelenkpfanne ein. Fälle halbseitiger Exartikulation waren häufig, denn es empfahl schon Cl. Martin zugunsten einer leichter durchführbaren prothetischen Behandlung bei weitgehender Resektion des horizontalen Unterkieferastes, besser die Exartikulation der betreffenden Kieferhälfte auszuführen.

Vallas, König, Perthes, Trauner, Riegner u. a. traten, da es sehr schwer gelingt, einen kurzen, unbezahnten Kieferrest in der gehörigen Stellung zu erhalten und den künstlichen Kieferteil an demselben zu befestigen, ohne daß Nekrosen durch die Naht entstehen, welche die Befestigung in kurzer Zeit hinfällig machen, für die Exartikulation des zentralen Stumpfes ein.

Ersatz des ganzen Unterkiefers durch Immediat- und spätere Dauerprothese führten Vallas (1905), Trauner (1909), Erkes und Ernst (1910), Riegner (1911), v. Eiselsberg und Pichler (1913), Stephanides (1927) aus.

Besonders in erster Zeit, bevor sich widerstandsfähige Narbenmassen gebildet haben, verursacht der künstliche Gelenkfortsatz dem Patienten starke Beschwerden, indem die Bewegungen der Prothese Schmerzhaftigkeit und Druck in der Gelenkgegend hervorrufen. Das Zustandekommen dieser Beschwerden erklärte ein Fall, bei welchem Riegner 1911 den Ersatz des ganzen Unterkiefers vornahm und den er später pathologisch-anatomisch untersuchen konnte: Die aufsteigenden Aeste des künstlichen Kiefers lagen bis zum Kieferwinkel in mit einer dicken, derben Schwarte ausgekleideten Hohlräumen, während die Gelenkhöhle mit faserigem, dünnem Gewebe ausgekleidet war. Der in der Gelenkhöhle liegende Teil des künstlichen Kiefers hatte durch seine Bewegungen die Gelenkhöhle stark erweitert und die hintere Fläche des Gelenkhöckers vollkommen fortgehebelt. Der Knochen selbst war stark abgenützt.

Mannigfache Gegenmaßnahmen sind getroffen worden, um den Patienten von den Beschwerden seitens des künstlichen Gelenkfortsatzes zu befreien. Partsch stellte denselben aus Glas her, um durch dieses Material jede Reizung der Granulationsbildung zu verhüten. Von Trauner's Patienten wurden die Gelenkfortsätze der Zinnprothese nur teilweise auf die Dauer vertragen, daher versah er gemäß Partsch's Vorschlag in einem Fall das beiderseitige Gelenkende mit einem Glaskonus und war mit dem Ergebnis sehr zufrieden.

In vielen Fällen jedoch mußte der künstliche Unterkiefer am aufsteigenden Ast gekürzt werden. Die daraus folgende Abweichung des Kieferrestes aus der normalen Lage wurde durch eine „schiefe Ebene" auf der gesunden Seite bekämpft. Andere waren bestrebt, den künstlichen, aufsteigenden Ast durch ein im Kieferwinkel der Prothese angebrachtes Gelenk, z. B. das Röhrenscharnier von Trauner, das Drahtösenscharnier von Hauptmeyer, das Kugelgelenk von Schroeder (Abb. 24) und das von Ernst angegebene Scharniergelenk ruhig zu stellen. Jedoch nimmt es geraume Zeit in Anspruch, bis der Wundschlauch für den künstlichen, aufsteigenden Ast mit Epithel ausgekleidet und ver-



Abb. 24
Endgültige Prothese für halbseitige Exartikulation mit Kugelgelenk. Nach Schroeder.
Archiv f. klin. Chir., Bd. 118, 1921.

heilt ist und manchem Patienten ist die Entfernung der Prothese zum Zwecke der Reinigung und das Wiedereinsetzen beschwerlich und schmerzhaft. Deshalb empfahl Schroeder, nur bei völlig zahnlosem Unter- und Oberkiefer — wenn die Prothese weder einen Halt am Unterkiefer noch einen Stützpunkt am Oberkiefer zu finden vermag — die Prothese bis ins Gelenk reichen zu lassen. Sind bei halbseitiger Exartikulation Oberkiefer und Unterkieferrest noch bezahnt, so kann man den aufsteigenden Ast unberücksichtigt lassen und dem Vorgehen von Hahl folgend, eine Prothese mit schiefer Ebene anwenden, die bis zum Kieferwinkel reicht und an den Zähnen der gesunden Seite Halt finden. An Stelle der schiefen Ebene kann das auf der kranken Seite angebrachte Kompensationsgelenk von Ernst Anwendung finden.

Für die prothetische Behandlung ist der Zustand der Unterkieferweichteile von großer Wichtigkeit. Sind durch Abszesse Haut und Schleimhaut verdünnt, ist das Periost entweder der Resektion zum Opfer gefallen oder wurde es durch eine Eiterung zerstört, so kommt die Immediatprothese direkt auf die Haut zu liegen, verursacht Drucknekrosen, Fistelbildungen oder durchschneidet sogar vollkommen die Haut des Mundbodens. Partsch sah in drei Fällen nachträglich Drucknekrosen an den Stellen auftreten, wo sich der künstliche Unterkieferwinkel befand, er schlug deshalb vor, den Winkel von vornherein wegzulassen.

Zinnkiefer können hinsichtlich ihres Gewichtes manchmal vorteilhaft, aber auch schädlich sein. Die schweren Prothesen wirken besonders ausgiebig der Weichteilschrumpfung entgegen, sie wurden aber von manchen Patienten unangenehm empfunden und deshalb ersetzte Trauner nach fortgeschrittener Wundheilung die erste Prothese durch eine zweite, die leichter war. Weil das aktive Oeffnen des Mundes nach Totalexstirpation des Unterkiefers wegfällt, wählte Trauner zum Ersatz Zinnprothesen, deren Schwere das Oeffnen des Mundes bewirkt. Sachse, der die Zinnprothese nach Fritzsche anwandte (1903), erlebte, daß diese sich mit fortschreitender Heilung senkte, dadurch an den Drahtnähten zog und Schmerzen verursachte, so daß sie mit einer Messingblechprothese vertauscht werden mußte, die nur ein Drittel der ersten wog.

Sehr bemerkenswert in dieser Hinsicht ist auch ein Fall, den Erkes und Ernst 1912 mitgeteilt haben:

Bei einem Unterkiefersarkom, das vom Gelenkfortsatz der einen bis über die Mittellinie der anderen Seite reichte, wurde zugunsten der prothetischen Behandlung die totale Exartikulation des Unterkiefers ausgeführt, und die Schroeder'sche Hartkautschukprothese in die Resektionswunde eingefügt, so daß Mundboden und Zunge an derselben Halt fanden.

Am dritten Tage nach der Operation sank die Prothese mitsamt den Weichteilen herab. Am fünften Tage entstand eine Nekrose des Mundbodens, so daß durch die ausgedehnte Oeffnung die Zunge hindurchfiel und der Speichel abfloß. Um die Weichteile zu entlasten wurde an einem Stirnband ein Drahtbügel befestigt, welcher der Unterkieferprothese weiteren Halt gab. Mehrmals wurden Situationsnähte gemacht, sie schnitten immer wieder durch. Aus der Haut des Nackens und des Halses waren nacheinander folgend zwölf Plastiken nötig, um den Schluß der Weichteile unter der Prothese zu erzwingen. Pyocyaneusinfektion, Erysipel, Drucknekrose durch die Prothese vereitelten stets das Gelingen.

Noch andere Schädigungen kann die Immediatprothese nach Exartikulation hervorrufen.

Lexer warnte zuerst dringend vor der bis dahin allgemeinüblichen Entfernung des gesunden, kleinen, zentralen Kieferrestes zugunsten der prothetischen Behandlung, und berichtete über eine schwere Arrosionsblutung aus der Arteria meningea media, die durch eine doppelseitige Schroeder'sche Hartgummiprothese an der Schädelbasis entstand. Nach diesem Vorkommnis konnte sich Lexer seit Anfang des Krieges zur Opferung der Gelenkreste nicht mehr entschließen und versuchte unter allen Umständen die Befestigung eines Drahtbügels an ihnen zu erzwingen, um der Zunge daran einen Halt zu geben.

Eine ähnliche Beobachtung teilt Rosenthal mit: Bei einem Patienten, der nach glattverlaufener halbseitiger Exartikulation eine Schroeder'sche Hartgummiprothese erhielt, trat eine purulente Entzündung des Kiefergelenkes ein, die Eiterdurchbruch nach dem Schädelinnern zur Folge hatte, so daß der Patient an einer Meningitis zugrunde ging.

So viele günstige Resultate mittels der prothetischen Behandlung nach Unterkieferresektion und Exartikulation auch erzielt wurden, so bleibt dieselbe, besonders hinsichtlich der mangelhaften Festigkeit und wenig guten Kaufunktion, doch nur ein Notbehelf. Daher sollte sie beschränkt bleiben auf Fälle, in denen wegen zu erwartenden Rezidivs oder wegen des Allgemeinbefindens des Patienten keine andere Behandlungsweise in Frage kommt. Der zweckmäßigere und natürlichere Weg ist der, den verstümmelten Unterkiefer durch Einheilung lebenden Eigenknochens wieder zu ergänzen. Dem Patienten erwächst daraus Vorteil in funktioneller, kosmetischer und psychischer Hinsicht. Bevor man aber in solchen Fällen einmütig zur knöchernen Autoplastik schritt, kamen Alloplastik und Heteroplastik in Anwendung.

Alloplastischer Ersatz.

Versuche alloplastischen Ersatzes von Unterkieferdefekten wurden mittels der Implantationsprothesen und der Paraffinplastik ausgeführt. Erstere werden für dauernd eingeheilt, die Schleimhaut von Wange und Mundboden vereinigt man, im Gegensatz zu den Immediatprothesen, genau über denselben. Die eine große Gruppe der Implantationsprothesen bemüht sich, das resezierte Unterkieferstück möglichst genau in der Form wiederzugeben, die anderen sind weiter nichts als ein Stück Draht, das eingeheilt wird.

Gluck schildert 1905 den Fall eines Knaben, bei welchem 1894 das ganze horizontale Unterkieferstück samt Periost reseziert werden mußte und bei dem nach der Resektion sofort eine von Warnekros angefertigte Implantationsprothese aus Gold an den Kieferstümpfen durch Schrauben befestigt wurde. Der künstliche Unterkiefer funktionierte seit 11 Jahren wie ein normaler, teilweise umgaben ihn neugebildete Knochenmassen. Die aufsteigenden Aeste

wuchsen und schoben die Implantationsprothese vor sich her, so daß dauernd jegliche Entstellung vermieden wurde.

Berndt war der Ansicht, das einzuheilende Material solle leicht sterilisierbar und von geringem spezifischen Gewicht sein, darum hielt er Zelluloid für am besten. Ein Zelluloid wurde durch Kochen steril und biegsam gemacht und in sterilem Handtuch so zurechtgebogen, daß es der Form der resezierten Unterkieferhälfte möglichst entsprach. Abb. 25. Der erste Versuch wurde 1890 von

Abb. 25
Implantationsprothese aus Zelluloid nach Berndt.
Archiv f. klin. Chirurgie, Bd. 56.

Helferich an der Greifswalder Klinik ausgeführt, dort sind drei Fälle in dieser Weise behandelt worden, einen vierten hat Berndt selbst operiert. Die Ergebnisse waren folgende: Von vier Fällen heilte bei dreien die Prothese zunächst reaktionslos ein. Davon blieb bei einem (operiert 1890) die Prothese zwei Jahre reaktionslos liegen, bis im Anschluß an eine Verletzung durch Stoß eine nicht zu beseitigende Fisteleiterung auftrat. Beim zweiten Falle (operiert 1890) bildeten sich vier Monate nach der Operation kleine Fisteln in der Operationsnarbe. Der horizontale Teil der Prothese wurde entfernt und der Patient geheilt entlassen. Beim dritten (operiert 1896 von Berndt) bildete sich am vorderen und hinteren Ende der Wunde eine Fistel, die nochmalige Spaltung der Narbe erforderte. Dabei ergab sich, daß die Prothese zu groß war und man

ein 2 cm langes Stück entfernen mußte, worauf dann glatte Einheilung erfolgte. Die 1927 durchgeführte Nachuntersuchung zeigte, daß sich die Prothese immer noch am alten Platze befand und keine Fistelungen entstanden waren. Ein vierter Patient (1890) wurde von vornherein mit Fistel entlassen.

1898 stellte Stubenrauch eine Patientin mit Phosphornekrose des ganzen Unterkiefers vor. Der knöcherne, erkrankte Unterkiefer wurde gegen einen solchen aus Jodoformgips, der eine Drahtspange enthielt, ausgetauscht. Nach 10 Tagen war bereits der Gips von der Drahtspange abgebröckelt. Man legte nun eine nach einem Unterkiefer geformte aus 2 Teilen bestehende vernickelte Kupferspange ein. Beide Teile waren in der Mitte durch eine Hülse verbunden. Dieses Ersatzstück heilte bis auf die Hülse unter der Schleimhaut ein und wurde zunächst reaktionslos vertragen. Dann aber bildete sich ein Abszeß in der rechten Submaxillargegend, der die Entfernung der Kupferspange notwendig machte. Später regenerierte sich rechts eine schmale Knochenleiste. Nach Stubenrauch's Aeußerung sei „die Entstellung keine so bedeutende gewesen, wie man sonst nach totalen Unterkieferresektionen zu sehen gewohnt sei".

König empfahl 1907 bei zahnlosem Munde eine Implantationsprothese aus Elfenbein als Normalverfahren bei halbseitiger Unterkieferexartikulation anzuwenden, vorausgesetzt daß die Operation den Abschluß der Mundhöhle durch Vernähen der Schleimhaut über der Prothese gestattet. Die ½ cm dicke Prothese hat eine glatte, abgerundete Oberfläche, aufwärts einen „Gelenkfortsatz", der horizontale Teil läuft in einem 1½ cm langen Dorn aus, der in die Markhöhle des Kieferrestes eingestemmt wird. Nach vollzogener Exartikulation und genauer Schleimhautnaht wird eine passende Elfenbeinprothese in den Kieferstumpf fest eingetrieben und ihr oberes Ende in die Gelenkhöhle gestellt. Um für Wegnahme größerer Kieferteile gerüstet zu sein, muß man die Elfenbeinprothesen in verschiedener Länge vorrätig haben. (Fa. Bolte Nachf., Hamburg, Rathausstraße.) Abb. 26.

Die Ergebnisse dieser Versuche waren, daß, wenn die Mundschleimhaut eröffnet wurde, Eiterung und Fistelbildung erfolgte, ohne deren Eröffnung die Einheilung auch größerer Ersatzstücke jedoch vollständig gelang. Beim ersten von König 1907 operierten Patienten und beim zweiten von Sudeck 1909 war die Schleimhaut nicht eröffnet worden und ein funktionell und kosmetisch vorzügliches Ergebnis erreicht. In einem dritten Falle (Karzinom des Alveolarrandes) heilte der Elfenbeinersatz mit Fistelbildung infolge

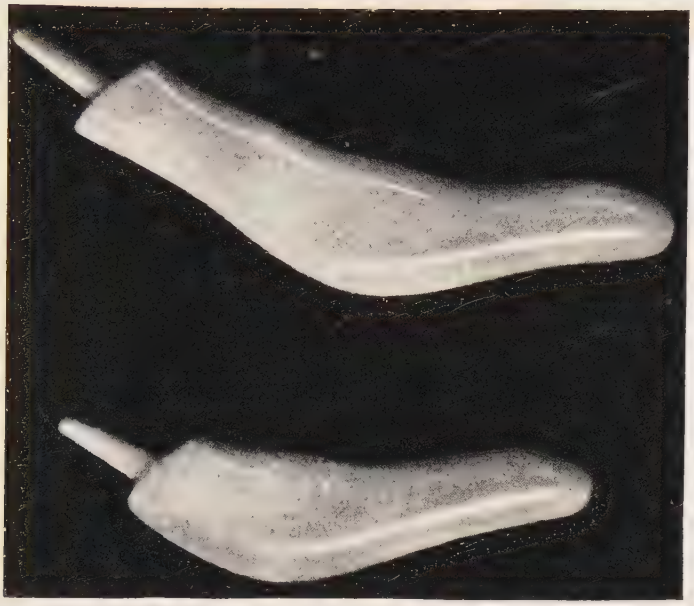

Abb. 26

Elfenbeinimplantationsprothese nach König für halbseitige Unterkieferexartikulation.

Deutsche Zeitschr. f. Chirurgie, Bd. 93.

der breiten Schleimhauteröffnung ein. Die Patientin konnte aber trotzdem den Kiefer gut zum Sprechen und Kauen gebrauchen. Schließen der Fistel gelang jedoch nicht. 3½ Jahre nach der Operation ergab die Röntgenaufnahme, daß der Dorn des Elfenbeinersatzes aus der Markhöhle des Kieferrestes herausgerutscht war. Da Schwellung und Schmerzen auftraten, wurde die Prothese entfernt. — Klapp hat 1915 drei Mißerfolge mit Elfenbeinersatz erlebt.

Auch mit Immediatprothesen hat man Einheilungsversuche unternommen. Perthes konnte nach einer ohne Schleimhautverletzung ausgeführten Resektion die Schroeder'sche Hartgummiprothese zur dauernden Einheilung bringen. — In Heidelberg bei Czerny wurden Versuche mit Einheilung von Hartgummi- oder Kautschukprothesen gemacht, die aber stets wieder entfernt werden mußten (König). — In einem Falle von Payer kam die Implantationsprothese aus Magnesiumblech zur fistellosen Einheilung. Sie wurde aber völlig resorbiert und an ihrer Stelle bildete sich eine derbe „funktionell und kosmetisch genügende" Narbe.

Garré hat die Partsch'sche Resektionsschiene eingeheilt und ist mit den Erfolgen sehr zufrieden gewesen. Auch an der v. Bruns'schen Klinik (Tübingen) und bei Rehn in Frankfurt heilte die Partsch'sche Schiene glatt ein. (König, D. Ztschr. f. Chir. Bd. 88.) 1927 berichtete Kleinschmidt, daß er nach halbseitiger Exartikulation den Defekt durch eine Schroeder'sche Hartgummiprothese ersetzte, welche prompt zur Einheilung kam, von der Patientin bereits seit 1½ Jahren getragen wurde, und in Verbindung mit der schiefen Ebene das Kauen gut ermöglichte.

Im Jahre 1900 wurde von Hofmann empfohlen, Draht als Implantationsprothese zu benützen, weil derselbe in erforderlicher Weise biegsam sei und selbst in sekundär sich schließende Wunden einheile. Später wird vom Zahnarzt eine zähnetragende Prothese über dem eingeheilten Draht angebracht. Hofmann und auch White (1909) gingen auf diese Weise vor und erreichten hinsichtlich der Funktion und der Kosmetik sehr gute Resultate. Nach Hofmanns Vorschlag soll man bei Ersatz einer Kieferhälfte den Bogen einer Drahtschlinge als Gelenkkopf gegen die Gelenkpfanne stellen und das freie Ende durch ein Bohrloch des Kieferstumpfes führen. Garré nahm bei Exartikulationen „einen einfachen, umgebogenen, starken Draht, der mit dem Unterkieferstumpf verankert wird. Selbst wenn eine Fistel zurückbleibt, ist das Resultat ein gutes". Und Wrede, der 1912 auch so vorging, hatte trotz schwerer Infektion im Wundgebiet (5 Monate nach der Operation bestand noch auf der operierten Seite eine dreimarkstückgroße Granulationsstelle, in welcher man den Draht liegen sah) ein in funktioneller Hinsicht befriedigendes Ergebnis. — Man muß jedoch in Betracht ziehen, daß durch einen schmalen Draht, der ja nicht dem Umfang des resezierten Unterkieferstückes entspricht, die mangelhaft gestützten Weichteile der Wange einsinken müssen.

Kayser hat 1902 einen 8 cm langen Unterkieferresektionsdefekt durch ein Netz aus Silberdraht, das an den abgesägten Enden des Knochens befestigt wurde, ersetzt mit funktionell und kosmetisch gutem Ergebnis.

Dagegen verwendete v. Bramann einen Metallbügel, der an den Kieferenden angenäht wurde und in der Regel glatt einheilte. Dies trat in der v. Angerer'schen Klinik in mehreren Fällen nicht ein. (König.)

Neben diesen Implantationsprothesen hat als anderes Verfahren alloplastischen Ersatzes die Paraffinplastik am Unterkiefer ein Feld der Betätigung gefunden.

So hat Beck 1906 eine Patientin behandelt, bei der das Unterkiefermittelstück von anderer Seite reseziert worden war. Sie hatte große Beschwerden, weil der Mund stets offenstand, das Kauen unmöglich und das Sprechen sehr behindert war. Trotzdem durch Neubildung von Periostresten Knochenteile vorhanden waren, genügten diese nicht, um als Stütze für eine Prothese zu dienen. Paraffininjektionen hatten den Erfolg, daß der Mund geschlossen gehalten werden konnte und daß sich der Allgemeinzustand durch bessere Ernährungsmöglichkeit hob. Die Sprache wurde so erheblich gebessert, daß die Patientin ihren Beruf als Lehrerin wieder aufnehmen konnte.

Ein 20jähriges Mädchen mit Vogelgesicht behandelte Eckstein 1922 mit Hartparaffin. Die Folge war, daß der schlaffe Hautlappen der Kinngegend nach hinten und unten auswich. Deshalb wurde an Stelle der normalen Kinnfalte eine Querinzision gemacht und in Längsrichtung vernäht, damit durch Narbenbildung an dieser Stelle dem Hartparaffin ein fester Halt geboten werden konnte. Nach völliger Ausbildung der Narbe und Verwachsung derselben mit dem Unterhautbindegewebe wurde deren vorderer Abschnitt wieder eröffnet und Hartparaffin (Schmelzpunkt 75) eingepflanzt. Das Hartparaffin hatte nun festen Halt und ergab ein „natürliches“ Kinn.

Heteroplastischer Ersatz.

In einen 1½ Zoll langen Defekt des Unterkiefers hat Marshall 1887 zwölf kleine Stücke eines Kaninchenoberschenkels eingepflanzt. Die Heilung erfolgte größtenteils per primam intensionem mit anscheinend vollständigem Erfolg. (Marchand.)

Richelot berichtet, daß Routier 1887 in einem Fall von Unterkieferpseudarthrose in die vorher angebohrten Fragmente einen Knochenstift einnagelte, der am Vorabend der Operation aus dem Schienbein eines Kalbes entnommen und in Sublimat gelegt worden war. Es kam zur festen knöchernen Verbindung mit gutem funktionellen Endergebnis.

Nach einer Mitteilung Völker's an König wurden an der Heidelberger Klinik bei Czerny Versuche mit der Einheilung von frischen, sterilisierten Tierknochen am Unterkiefer gemacht: sie mußten stets nach kürzerer oder längerer Zeit entfernt werden.

Allison operierte 1909 ein 6jähriges Mädchen, bei dem eine schwere Entstellung des Gesichtes durch mangelhafte Entwicklung der linken Unterkieferhälfte bestand. Das zahnlose Periostband, das den Körper des Unterkiefers darstellte, wurde bloßgelegt. Aus dem Schenkel eines während der Operation geschlachteten Hühnchens wurde ein Knochenstück zurechtgeschnitten und unter das Periost eingepflanzt und kam zur glatten Einheilung. Bei der Nachuntersuchung nach 3 Monaten ergab sich, daß die Knochenspange sich noch am Orte der Einpflanzung befand und ihr Umfang unvermindert war. Um das Aussehen des Kindes noch mehr zu verbessern, pflanzte man nochmals eine Spange aus Hühnerknochen ein. Auch diesmal folgte glatte Wundheilung. Der kosmetische Erfolg war vorzüglich.

Homoplastischer Ersatz.

Am Unterkiefer wurde die Homoplastik zum erstenmal von Lexer angewendet. Gelegentlich des Chirurgenkongresses 1908 berichtete er über zwei erfolgreiche homoplastische Transplantationen.

1. Homoplastik aus der Leiche.

Nach Resektion einer Unterkieferhälfte wegen Karzinom hat Lexer einen entsprechenden Abschnitt eines Leichenunterkiefers eingeheilt, da er dem alten Patienten nicht eine Rippe resezieren wollte und Amputationsmaterial gerade nicht zur Verfügung stand. Das gut passende, ausgekochte Ersatzstück wurde nach genauer Naht der Schleimhaut in den Defekt eingefügt und mit Draht festgenäht. Der Erfolg war, daß der Kranke von Anfang an seinen Mund öffnen konnte. Nach entzündungsloser Einheilung gab es später eine Fistel. Der behandelnde Arzt schickte den Patienten dann nicht mehr zur Klinik, da sich bald ein Rezidiv entwickelte.

2. Frisches homoplastisches Material.

In einem zweiten Fall ersetzte Lexer den wegen Sarkom samt Periost resezierten Unterkieferabschnitt von 8 cm Länge durch ein frisches, periostbedecktes Knochenstück aus dem Schienbein eines amputierten Unterschenkels. Dieser Ende 1907 unternommenen Operation folgte eine feste und dauernde Einheilung.

Als autoplastisches Material empfahl Lexer damals für gebogene Abschnitte Rippenstück samt Periost zu nehmen, wie das Sykoff 1900 sich vorgenommen, aber nicht ausgeführt hatte.

Lexer hat während des Krieges die Homoplastik noch fünfmal am Unterkiefer angewandt und erzielte in 4 Fällen eine glatte Einheilung, während im fünften Falle das Transplantat infolge Infektion abgestoßen wurde.

Autoplastischer Ersatz.

Der idealste Unterkieferdefektersatz ist der periostbedeckte Eigenknochen. Dieser heilt lebend ein. Durch seinen Einbau wird ein Dauerersatz geschaffen, durch seinen Umbau ihm diejenige Struktur verliehen, die hinsichtlich der funktionellen Inanspruchnahme des ersetzten Abschnittes die zweckmäßigste ist. Solche Vorteile vermag dem Patienten weder eine Dauerprothese noch irgendein Defektersatz, welcher der toten Einheilung unterworfen ist, zu bieten.

Die ersten Operationen zur Ueberbrückung von Defekten am Unterkiefer durch Knochenmaterial, das dem Patienten selbst entnommen wurde, fallen in die Jahre 1891/92 und sind mit den Namen Bardenheuer, Wölfler und v. Rydygier verknüpft. Bis heute wurden folgende Wege zur autoplastischen Deckung von Unterkieferdefekten eingeschlagen:

I. gestielte Plastik,

II. freie Transplantation,

III. Vorpflanzung eines frei transplantierten Knochenstückes und spätere Einfügung desselben in den Defekt.

Bedingung für jede Knochentransplantation am Unterkiefer ist eine verläßliche Feststellung der Kieferstümpfe. Drei Möglichkeiten kommen hinsichtlich dieses Zweckes in Frage:

1. Es lassen sich die Unterkieferstümpfe gegeneinander feststellen durch Schienen, welche, an den Zähnen befestigt, die Knochenlücke überbrücken und die Unterkieferreste auseinanderhalten. Dazu werden verwendet:

Erstens Drahtverbände, zum Beispiel der Sauer'sche Drahtbogen, der Löhers'sche Ringmutterverband, das Billing'sche und Lukens'sche Hohlschraubenband.

Zweitens Scharnierschienen aus Kautschuk (Kersting) oder Metall (Hauptmeyer, Pichler).

Drittens Ueberkappungsschienen.

2. Kann zum Halt der Oberkiefer benützt werden, um an ihm den Unterkiefer in normaler Gegenbißstellung zu befestigen, zum Beispiel in Form der intermaxillären Draht- oder Gummizüge, wenn vollkommene Unbeweglichkeit oder eingeschränkte Bewegung des Unterkiefers angestrebt wird. Wenn die Zähne des kleineren Kieferrestes ungenügenden Halt geben, so muß eine schiefe Ebene (Sauer) oder die Gleitschiene (Schroeder) — etwa auch in ihrer Modifikation von Turnowsky oder, wenn ein oder mehrere Zähne im Oberkiefer fehlen, in Form der Gleithalbhülse (Urbantschitsch's) — auf der Seite des größeren Bruchstückes angebracht werden. Die Aufgabe der Gleitschiene ist, das bezahnte Fragment in der ihm eigenen Bewegungsbahn zu führen, so daß es auch beim Oeffnen des Mundes weder in horizontaler noch in sagittaler Richtung abzurücken vermag.

Ist ein Bruchstück zahnlos, so wird dieses durch eine an der Schiene abnehmbar befestigte federnde Pelotte oder eine Aufbißpelotte — dieselbe wird durch den Gegenbiß des Oberkiefers in ihrer Lage gehalten — ruhig gestellt. Diese Pelotten bedingen mitunter infolge des von ihnen ausgeübten Druckes Dekubitus. Als Gegenmaßnahme überzog Gadány die Pelotten mit einem Stück Gummidrain. Bei mangelhafter Bezahnung des Ober- und Unterkiefers bewähren sich intermaxilläre Aufbißschienen, wie solche von Limpert (Zinnguß), Abb. 27, Pfaff (sogenannte Aufbiß-

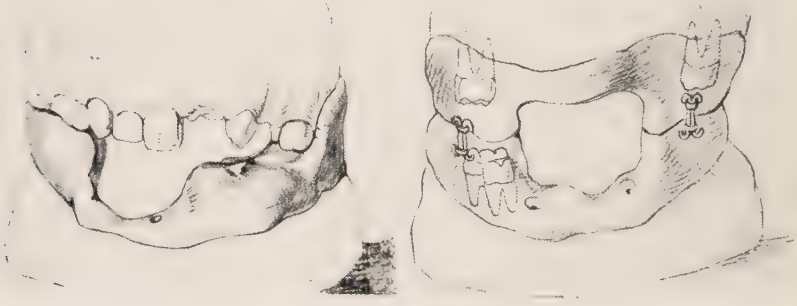

Abb. 27

Intermaxilläre Zinngußschienen nach Limpert.

Lexer, Wiederherstellungschirurgie. Leipzig 1920, Vgl. Ambrosius Barth.

retensionsschienen) und Dorrance und Williams (Zelluloid) angegeben wurden.

Bei halbseitiger Exartikulation genügt eine schiefe Ebene auf der gesunden Seite. Sind aber bei halbseitiger Exartikulation keine Zähne im Oberkiefer der gesunden Seite vorhanden, so wird die schiefe Ebene gegen eine gutsitzende Oberkieferprothese gestützt.

3. Kann durch extraorale Extension das unbezahnte Bruchstück in der erforderlichen Lage gehalten werden, bis das Transplantat eingeheilt ist. Diese Maßnahme geht zurück auf Extensionsverbände für Unterkieferbrüche, wie Rütenick 1799, Hausmann 1898 (siehe Seelhorst), Wieting 1901 und Stenzel 1902 solche angegeben haben. 1914 empfahl Kuhlenkampff, die Extension statt einer Immediatprothese nach Unterkieferresektionen anzuwenden. Bruhn führte die Steinmann'sche Nagelextension in die Kieferchirurgie ein. Mit einem längeren Liegenlassen des Nagels als fünf bis sechs Monate kann man nach Lindemann nicht rechnen, dann erfolgt meist Ausstoßung unter Sequestrierung eines Knochenstückes. v. Eiselsberg und Pichler haben diese Nagelextension verlassen, weil sie in zwei Fällen schuld an einem Mißerfolge der Kieferplastik zu sein schien.

Bruhn's Hakenextension ist eine Abart der Nagelextension: Hierbei wird der Unterkiefer nicht durchbohrt, sondern mit einem am unteren Rande perkutan eingesetzten, einzinkigen scharfen Haken gefaßt. Der Haken führt seltener zur Nekrose. Neben dem einfachen Haken ist dieser noch in Form einer Zange zur Anwendung gebracht worden.

Für doppelseitige Unterkieferdefekte gab Schroeder einen Verband an, der vermeidet, daß das Mittelstück nach hinten sinkt. Er setzte es durch ein extraorales Gelenk in Verbindung mit dem Oberkiefer. Bei festgestelltem Gelenk eignet sich dieser Verband zur Ruhigstellung der Bruchstücke.

Ferner gehört hierher die bereits erwähnte, von Stahnke empfohlene extraorale Resektionsschiene.

I. Gestielte Plastik.

a) Gestielte Plastik mit primär knochenhaltigem Lappen.

1. Aus entlegeneren Gebieten.

Bardenheuer wendete 1891 zum ersten Male einen knöchernen Defektersatz am Unterkiefer an. Er bildet einen Haut-Periost-Knochenlappen von der ganzen linken Stirnhälfte mit einer

vor und unter dem Ohr gelagerten Brücke und schlug ihn in den Defekt ein. Das Periost der Resektionsstümpfe wurde mit dem des Stirnlappens genau vernäht. Nach Einheilung der Knochenspange erfolgte die Rückpflanzung des Hautlappens. Der Verlauf war ein durchaus guter, die Verbindung zwischen Resektionsstümpfen und eingepflanztem Knochenstück festigte sich. Allerdings war das Kinn dann nach rechts verschoben und Bardenheuer empfahl deshalb, zwischen Resektion und Plastik die Kieferstümpfe durch eine Elfenbeinspange temporär in der erforderlichen Lage zu erhalten.

Später gab Bardenheuer seine Materialentnahme aus der Stirngegend auf und bevorzugte aus kosmetischen Gründen die Knochenmuskelplastik aus dem Unterkiefer selbst; war gleichzeitig Ersatz der Mundschleimhaut nötig, so wurde ein Hautlappen vom Halse her verwendet.

Im Winter 1891/92 versuchte auch Wölfler einen Unterkieferdefekt durch Materialentnahme aus der weiteren Umgebung zu decken. Er nahm einen Halshautlappen, der eine Platte des Schlüsselbeines enthielt, schlang diesen so nach aufwärts, daß die Epidermis des Lappens nach der Mundhöhle zu sah und vereinigte das Knochenstück mit den beiden Unterkieferstümpfen. Jedoch wurde das Stück Schlüsselbein nekrotisch, angeblich weil während des Absägens die Verbindung zwischen Haut und Knochen zu sehr gelöst worden war. Wölfler riet deshalb zu einem zweizeitigen Vorgehen so, daß die nach der Operation gelockerte Verbindung von Haut und Knochen wieder gefestigt und erst nach einigen Tagen der Hautknochenlappen nach aufwärts geschlagen wird.

Hingegen wurde von Payer (1908) für ein fehlerhaftes Unterkiefermittelstück ein medialer Hautmuskellappen mit einem Stück des Manubrium sterni als ohne Voroperation zu nehmenden Ersatz vorgeschlagen.

Steht der Chirurg vor der Aufgabe Weichteile und Knochen eines abgerissenen Kinnes wiederherstellen zu müssen, so kann er nach Lexer's Vorgehen den zum Ersatz der Weichteile der Kinngegend bestimmten „pistolengriffförmigen Stirn-Kopfhautlappen" an seinem Ende mit einem zweifingerbreiten Perioststreifen und feinen Splitterplatten der Tabula externa versehen. Dadurch entsteht eine dem Kinn entsprechende Knochenbildung, die faltige Einziehung der neugebildeten Kinnhaut verhindert und später mit den Kieferstümpfen durch periostgedeckte Tibiatransplantate verbunden wird.

Gestielte Plastik mit primär knochenhaltigem Lappen.

2. Aus dem Unterkiefer selbst.

Begründer dieses Verfahrens war Krause. Er führte diese Operation erstmalig 1893 aus und wendete dieselbe bis 1904 in fünf Fällen an, von denen vier in kosmetischer und funktioneller Hinsicht Erfolge brachten.

In der ersten Sitzung erfolgt die Resektion des erkrankten Kieferabschnittes, darauf wird die Mundschleimhaut durch Naht geschlossen, entweder sofort oder nach entsprechender Schleimhautplastik. Ein Elfenbeinstab, genau von der Länge des entfernten Stückes, wird in den Defekt eingefügt, um die Kieferstümpfe festzustellen. Dann wird die Wunde tamponiert und einige Hautnähte angelegt.

Um aseptische Verhältnisse zu haben, wird erst in einer zweiten Sitzung die Plastik mittels eines Haut-Muskel-Knochenlappens aus der gesunden Unterkieferseite mit breitem Stiel am Halse vorgenommen. Die sämtlichen Weichteile bis auf das Zungenbein und den Schildknorpel werden zur Lappenbildung herangezogen, damit die Ernährung des Knochenstückes nicht gestört werde. Das aus der Breite der gesunden Unterkieferseite herausgesägte knöcherne Ersatzstück wird in den Defekt geschoben und mit Silberdrähten an den Stümpfen befestigt. Je nach dem Befinden des Patienten ließ Krause vier bis sechs, manchmal siebzehn Tage zwischen erster und zweiter Operation verstreichen.

Bei Krause's erstem Patienten war eine andere Schnittführung gewählt worden als sonst üblich; ein Drittel des Transplantates wurde nekrotisch. Zwei Patienten sind vollkommen geheilt. In zwei weiteren Fällen haben sich ganz kleine Randsequester abgestoßen. Die Mundöffnung ist nach der Heilung gut möglich gewesen, ebenso das Kauen. Das Kinn stand in der Mitte. Es handelte sich durchweg um Patienten im Alter zwischen 52 und 69 Jahren.

Krause hat den Knochenspan samt Haut und den dazwischenliegenden Weichteilen in den Defekt verschoben und in demselben befestigt, während Bardenheuer (s. Wildt) bei einer 1896 ausgeführten Unterkieferplastik die Haut an ihrem alten Platze ließ und nur den Knochenspan, der aus der unteren Hälfte des horizontalen vorderen Kieferfragmentes bestand, samt Muskulatur (Platysma myoides und Musculus mylohyoideus) in den Defekt brachte und außerdem einzeitig vorging. Abb. 28.

Abb. 28

Gestielte Plastik aus dem Unterkiefer nach Bardenheuer.

s. A. Wildt, Zentralblatt f. Chir. 1896, p. 1179.

Bei einer 73jährigen Patientin entstand nach Karzinomoperation ein Rezidiv der Drüsen unterhalb des linken Kieferwinkels und der Parotis. Der Unterkiefer war an der äußeren Seite in der Ausdehnung von 2 cm mit ergriffen. Bei der 1896 ausgeführten Operation wurden die erkrankten Drüsen und der Unterkiefer in der besagten Ausdehnung entfernt. Nach Resektion eines 3½ cm langen Stückes, bei welchem auch der Unterkieferwinkel mit fortfiel, wurde aus dem vorderen Stumpfe nach Abhebeln der Weichteile ein rechteckiges, mit Periost bedecktes Knochenstück entsprechend der unteren Hälfte des linken horizontalen Kieferastes, welches unten und hinten mit der Muskulatur zusammenhing (Platysma myoides and Musculus mylohyoideus), herausgesägt, und samt der daran hängenden Muskulatur nach hinten und etwas nach oben verschoben, bis es den Resektionsdefekt ausfüllte. Die Befestigung am hinteren und vorderen Stumpfe erfolgte mittels Draht, der durch entsprechende Bohrlöcher geführt wurde. Ueber dem eingepflanzten Knochenstück wurde die Mundboden- und Wangenschleimhaut vereinigt. Die Halswunde wurde unter ausreichender Drainage vernäht.

Die Verschiebung des Knochenstückes war unterhalb des für die Ausführung der Operation gebildeten Hautmuskellappens des Halses möglich. Ohne daß derselbe mit nach hinten wanderte, ließ er sich wieder nach innen ziehen und an die entsprechenden Wundränder annähen, folglich trat nur eine Verschiebung der Haut gegen das eingepflanzte Knochenstück ein. Hierbei entstand ein Ektropium der Lippe, das operativ behoben werden mußte. Die Wundheilung war eine primäre, das Transplantat heilte fest ein und das Ergebnis war so vorzüglich, daß weder eine Entstellung noch Funktionsstörung zutage trat.

Nach einem Bericht von Djeschin hat auch Diakonow 1897 das der Resektion anheimgefallene Stück dadurch ersetzt, daß

er von dem vorderen Teil des Unterkiefers einen Haut-Muskel-Knochenlappen bildete, den er in die Lücke legte und hier annähte. Die Einheilung erfolgte rasch. Das Gesicht des Patienten war vollständig symmetrisch geblieben. Zum Ersatz größerer Defekte empfiehlt Diakonow, zwei solcher Lappen zu bilden und sie von beiden Seiten zusammenzulegen.

Später griff Pichler, veranlaßt durch wenig befriedigende Ergebnisse im Anfange des Weltkrieges mit der freien Transplantation zur Deckung von Unterkieferdefekten, die, wie Pichler erwähnt, gewiß darauf beruhten, daß irgendwelche Einzelheiten in der Operationstechnik verfehlt worden sind, auf die Verfahren Krause's und Bardenheuer's zurück und führte die „Verschiebungsplastik" in zahlreichen Fällen des Kriegsmaterials der I. Chirurgischen Universitätsklinik in Wien aus. Er hat dabei im Gegensatz zu Krause auf den Zusammenhang der Haut mit dem Muskelstiel der Knochenspange, der aus dem vorderen Bauche des Musculus biventer und Platysma besteht, ganz verzichtet und den Knochenspan ohne Einbeziehung der Mundbodenmuskulatur nur aus dem Rande des Unterkiefermittelstückes entnommen, so daß der Sägeschnitt unterhalb der Linea mylohyoidea zu liegen kam, um den Schluckakt nicht zu beeinträchtigen. Der Musc. biventer der gesunden Seite muß manchmal durchschnitten werden, bisweilen genügt die Lösung seiner Sehne vom Zungenbeinhorn, um den Muskelstiel beweglicher zu machen. Bei sehr großen Verschiebungen kann diese Lösung sogar am Musc. biventer der kranken Seite nötig sein. Abb. 29 u. 30. Die Kieferbewegungen werden nach dieser Plastik für 2 bis 3 Wochen gänzlich ausgeschaltet.

Nach einem Bericht von 1923 wurde diese Operation an 62 Patienten 66mal ausgeführt, 4mal beiderseits. Unter Ausschluß der atypischen und für die Methode offenbar nicht geeigneten Fälle blieben von 66 Operationen nur 2 Mißerfolge durch Eiterung und 2 durch chronische Nephritis. Von 62 Patienten wurden 52 sicher, 4 wahrscheinlich, 1 nur einseitig und 5 nicht geheilt.

Nach Pichler gibt es 2 Nachteile dieser Operation, beide sind kosmetische. Erstens muß der Hautschnitt etwas länger sein als zum Zwecke der freien Transplantation. Zweitens stauen sich die verschobenen Weichteile im hinteren Ende des Operationsgebietes bisweilen zu einem Knollen zusammen, der allerdings nur bei ausgedehnteren Verschiebungen zu einem Schönheitsfehler führt. Der Vorteil beruhe darin, daß bei dieser „Verschiebungsplastik" die Einheilung lebenden, ernährten Eigenknochens auch bei einem nicht ganz aseptischen Wundverlaufe nicht in dem Maße gefährdet sei als bei der freien Transplantation.

Abb. 29

Gestielte Plastik aus dem Unterkiefer nach Pichler.

Der abgetrennte Span, der ein wenig über die Mittellinie reichte, ist über den Defekt nach rückwärts verschoben. Der vordere Teil des Stiels (namentlich der Biventer der linken Seite) mußte wegen zu großer Spannung der linken Seite eingeschnitten werden. Diese durchschnittene Muskulatur wird später zur Deckung der wunden Knochenfläche auf das Kieferperiost hinaufgenäht.

Archiv f. klin. Chir., Bd. 108, H. 3.

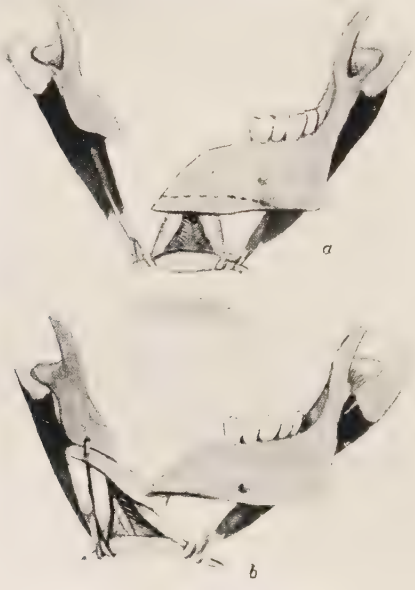

Abb. 30

Fig. a u. b zeigt die Verziehung der vorderen Digastricusbäuche bei Verschiebung eines Knochenspans vom unteren Rand des Kinnes in einen seitlichen Defekt.

v. Eiselsberg u. Pichler. Archiv f. klin. Chir. Bd. 122.

Das Anwendungsgebiet dieses Verfahrens ist jedoch ein beschränktes, denn große Defekte lassen sich mittels der „Verschiebungsplastik“ nicht decken.

Bei der Behandlung der Unterkieferpseudarthrosen hat auch Reichel aus gleichen Gründen wie Pichler der freien Transplantation die Ueberbrückung des Defektes durch einen gestielten Hautperiostknochenlappen aus dem Unterkiefer selbst vorgezogen. Er berichtet 1916 von drei in dieser Weise ausgeführten Operationen. In allen Fällen kam es zur knöchernen Einheilung des Transplantates.

Ebenso benützte Cole die lokale Osteoplastik zur Behandlung von Unterkieferpseudarthrosen. Ein gestielter Periost-Knochenlappen wurde aus dem unteren Rande des vorderen Stumpfes herausgesägt, in den Defekt verschoben und mit Draht befestigt. Den Stiel des Lappens bildete ein Stück des Platysma und des tiefen Blattes der Halsfascie. Cole erzielte rasche und zuverlässige Ergebnisse. — Nach dem Vorgehen von Cole operierte Ivy (Bericht 1920) und erreichte in 87% der Fälle gute Ergebnisse.

b) Gestielte Plastik mit frei eingepflanztem Knochen.

Zur Deckung eines Unterkieferdefektes nahm 1892 Rydygier eine an einem Hautlappen hängende Spange aus dem Schlüsselbein und wendete folgende Technik an:

Es wurde über und zwei Querfinger breit unter der Clavicula ein entsprechend breiter, mit oberer Ernährungsbrücke versehener Hautlappen gebildet, der jedoch nur an dem unteren Rande des Schlüsselbeins freipräpariert wurde, während die Vorderfläche des Schlüsselbeines mit seiner Basis genau vereinigt blieb. Der untere Teil des Hautlappens wurde um die vom übrigen Knochen in erforderlicher Ausdehnung abgelöste Spange von unten her herumgeschlagen, so daß dieselbe ganz eingeschlossen wurde und der somit neuentstandene Defekt mit einem entsprechenden Hautlappen gedeckt. Nach acht bis zehn Tagen, nachdem der umhüllende Hautlappen fest genug mit der Spange verwachsen war, pflanzte man dieselbe an einem genügend langen Hautlappen in den Unterkieferdefekt ein. Abb. 31.

Rydygier glaubte durch dieses Verfahren der Knochenspange eine dauernde Ernährung sichern und ihr Absterben verhindern zu können. Er erzielte bei dieser zweizeitigen Verpflanzung ein vorzügliches Ergebnis, wie Vorschütz 16 Jahre später berichtet hat.

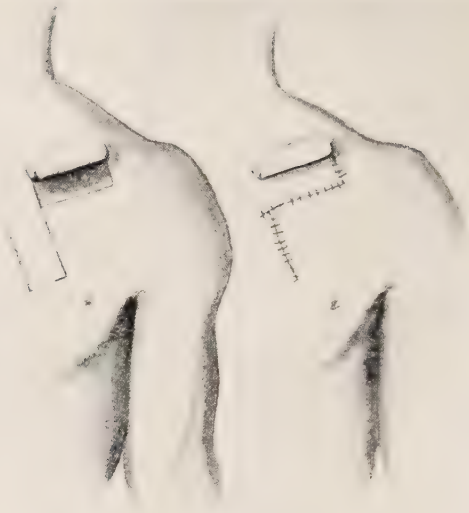

Abb. 31

v. Rydygier. Gestielte Plastik mit frei eingepflanztem Knochen.

Der untere Teil des Hautlappens wird um die abgelöste Schlüsselbeinspange von unten her herumgeschlagen, der Defekt wird mit einem entsprechenden Hautlappen bedeckt.

Zentralbl. f. Chir., 1908 Nr. 45.

Später wählte Nyström (1911) ohne Rydygier's Verfahren zu kennen, nach Resektion des ganzen horizontalen Unterkieferteiles samt Weichteilbedeckung, den gleichen Weg mit geringen Abänderungen der Technik.

Bei einem 56jährigen Patienten wurde wegen Krebs der Unterlippe, des Kinnes und des Unterkiefers die erkrankten Teile entfernt. Eine Silberprothese nach Billing ersetzte den Unterkieferdefekt, der Weichteildefekt wurde durch eine Plastik nach Dieffenbach gedeckt.

Sechs Wochen später wurde folgende Voroperation ausgeführt: Durch einen Schnitt, der das mittlere Drittel des Schlüsselbeines umkreiste, wurde ein Lappen gebildet, der Haut, Fascie und oberflächliche Muskelschicht enthielt. Vom Schlüsselbein wurde dann eine Knochenspange, welche fest an dem Hautlappen hing, abgetrennt. Der oberhalb der Knochenspange befindliche Teil des Lappens wurde nun nach hinten über die Bruchfläche derselben heruntergeschlagen und sein Rand an dem des unteren Lappens mit Nähten befestigt, so daß das knöcherne Transplantat ganz eingeschlossen war. Der Hautdefekt über dem Schlüsselbein konnte durch Plastik aus der Brusthaut geschlossen werden. Der das Transplantat ein-

hüllende Hautlappen wurde allmählich nach rechts und nach oben entlang der Mittellinie abgelöst. Drei Wochen später konnte das Endstück des Lappens mit der Knochenspange ohne Spannung zwischen die Kieferenden nach Entfernung der Silberprothese eingesetzt werden. Die Enden des knöchernen Transplantates wurden freigelegt und mit Draht an den Stümpfen befestigt. Die Einheilung erfolgte glatt.

Wie der Arbeit beigefügte Bilder zeigen, war das kosmetische Ergebnis bei weitem kein ideales (Vogelgesicht). Auch konnte der Mund nur bis zu einem Abstand von 2 cm zwischen den Oberkieferzähnen und der Haut des neugebildeten Kinnes geöffnet werden.

Als Nyström ein anderes Mal die Voroperation unterließ und den Defekt sogleich durch eine Schlüsselbeinspange ersetzte, die an einem Weichteillappen hing, erfolgte Infektion im Wundgebiet, das Transplantat wurde nekrotisch und mußte entfernt werden. Auch die Schlüsselbeinwunde wurde infiziert, es kam zu gangränöser Phlegmone der linken Halsseite und der Patient ging später zugrunde.

Dagegen schlug Payer 1908 den Defektersatz mittels eines in einem Brustwandlappen befindlichen Rippenstückes vor, nach einer von Heller angegebenen Technik. Abb. 32.

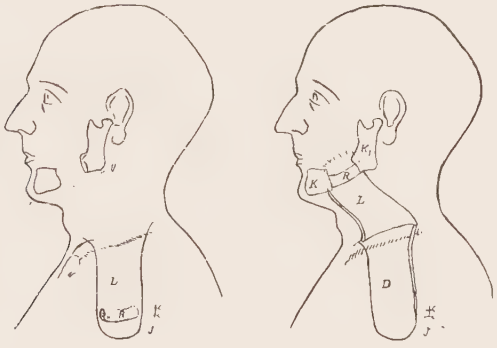

Abb. 32
Gestielte Plastik mit frei eingepflanztem Knochen.
Nach Payer.
Zentralbl. f. Chir., 1908 Nr. 36, p. 1608.

In einer Voroperation wird ein an anderer Stelle des Brustkorbs reseziertes Rippenstück (R) nach Anlegung einer kleinen Inzisions-

öffnung in der Regio infraclavicularis dort mit hautwärtssehender Konkavität zwischen Haut und Fascie eingeschoben und dort zur Einheilung gebracht. Zwei bis drei Wochen später erfolgt die Unterkieferresektion. Anschließend wird ein langer zungenförmiger Hautfascienlappen (L), der das eingeheilte Transplantat trägt, emporgeschlagen und das Rippenstück (R) in den Kieferdefekt (zwischen K und K_1) eingepaßt. Nach Anheilung der Rippe wird der Hautfascienlappen zurückgeschlagen und zur Deckung des Brusthautdefekts (D) verwendet.

Nach diesem Verfahren wurden zwei Fälle von Heller 1908 in der Payer'schen Klinik in Greifswald operiert (s. Göbell). Es handelte sich um Lippenkarzinomrezidive mit Einbeziehung des Unterkiefers, bei denen auch ein großer Teil der Unterlippe, der Wangen und Kinnhaut entfernt werden mußte. Anfänglich war der Erfolg gut, später aber wurden infolge Infektion die Rippen wieder abgestoßen und ein Rezidiv vereitelte weitere Versuche.

Ein ähnliches Verfahren hat Oppel (1910) erprobt. Er löste in einem Falle zwei entsprechende Knochensplitter von beiden Schlüsselbeinen ab, brachte sie zur Einheilung unter das Platysma auf die vordere Halsmuskulatur und ersetzte damit bei einer weiteren Operation den resezierten Unterkieferabschnitt. Als Weichteilbedeckung benützte er die Haut der Hals- und Schultergegend.

A. S. Nikolsky nahm zur Deckung eines Unterkieferdefektes einen gestielten Lappen aus dem Schulterblatt. Nähere Angaben über diese Art des Vorgehens und den Erfolg der Operation fehlen (Schmolze).

Von ungefähr 200 Fällen der Münchener Kieferstation, die mittels der freien Autoplastik behandelt wurden (Bericht 1922) konnte Luxenburger in einem Viertel dieser Fälle keine befriedigenden Ergebnisse verzeichnen. Um den Transplantaten größere Widerstandsfähigkeit zu verleihen, wendete er ein Verfahren an, das er als „indirekte freie Autoplastik" bezeichnete.

In einer ersten Operation entnimmt er ein Knochenstück aus dem Schienbein oder aus dem Beckenkamm samt Periost von erforderlicher Größe und bettet es in die Muskulatur des Musculus sternocleidomastoideus ein. Nach acht bis zehn Wochen Wartezeit werden die Unterkieferstümpfe freigelegt, angefrischt, nach dem Vorgehen von Lexer mit Periosttaschen versehen und nahe ihrem Ende Löcher gebohrt. Dann wird das Transplantat mit dem mobilisierten zugehörigen Stück Muskel, das jedoch mit der Hauptmasse

des Musculus sternocleidomastoideus in Verbindung bleibt, nach oben geschlagen und in den Unterkieferdefekt eingefügt. An der Umschlagstelle des Muskelstückes, das mit dem Transplantat in Verbindung bleibt, entsteht für einige Zeit ein sichtbarer Wust, der nach mehreren Monaten verschwindet. Kopfhaltung und Bewegung erfahren durch Wegnahme eines Stückes des Sternocleidomastoideus und Verziehung in eine andere Gegend keine Störung. Bei Deckung von Kinndefekten empfiehlt Luxenburger das Ersatzstück nach unten aus dem Musc. sternocleidomastoideus herausragen zu lassen, so daß drei Viertel der Länge des Transplantates im Muskel und ein Viertel im Gewebe über dem Sternoclaviculargelenk steckt. Selbst wenn größere Stücke in diesen Muskel eingeheilt liegen, soll dadurch keine mechanische Behinderung der Kopfbewegungen entstehen.

Von 28 Fällen, meist größeren Defekten des Unterkiefers nach Schußverletzung, und zwar 19 im horizontalen Aste, 2 im Winkel, 2 im aufsteigenden Aste und 5 am Kinn, bei denen die „indirekte freie Autoplastik" zur Anwendung kam, wurde nur eines der Transplantate ausgestoßen infolge zu weitgehender Lösung vom Muskelbett. Zwei Transplantate führten nicht zur Verheilung der Unterkieferfraktur, da sie zu klein waren. Die übrigen befriedigten in jeder Beziehung. — Die Pseudarthrose festigte sich nach 1½ bis 8 Monaten, nach dieser Zeit federten noch 5 an der Bruchstelle.

c) Gestielte Periostplastik.

Zur Deckung von Pseudarthrosen und kleineren Defekten des Unterkiefers wendete Sudeck „die kulissenartige Verschiebung eines gestielten Periostlappens" aus dem Unterkiefer an. Der zu überpflanzende Periostlappen bleibt, wenn irgend möglich, in Zusammenhang mit Weichteilen. Besonders zu empfehlen sei das Verfahren, wenn auch ein Teil des in seiner Längsrichtung abgespaltenen Musculus masseter im Zusammenhang mit dem Periost verschoben werden kann. Der Periostlappen wird umschnitten, mit den Weichteilen von der Unterlage stumpf abgelöst und in den Defekten übertragen. Mit den Gefäßen der Umgebung bleibt er durch einen Stiel im Zusammenhang. Diese Ernährungsquelle soll den Erfolg sichern.

Sechs mit diesem Verfahren behandelte Patienten kamen durchschnittlich 10 Jahre nach der Operation zur Nachuntersuchung. In fünf Fällen war das Ergebnis gut, im sechsten hatte die Behandlung versagt. Hier führte erst die freie Transplantation zum Ziele.

II. Freie Transplantation.

Als Sykoff im Jahre 1900 die erste freie Transplantation am Unterkiefer ausführte zur Wiederherstellung eines durch Noma abgestorbenen und später resezierten Kinnstückes, entnahm er das Material dem Unterkiefer selbst.

Nach Bildung eines Weichteilperiostlappens sägte er aus der linken Unterkieferhälfte eine ungefähr 4 cm lange Platte heraus, brachte auf dem freien Rande der rechten Unterkieferhälfte eine ungefähr 1 cm lange Vertiefung an, in welche das Knochenstück hineingelegt wurde, um den Defekt zu überbrücken Abb. 33. Der

Abb. 33
Sykoff: Freie Transplantation aus dem Unterkiefer.
Zentralbl. f. Chir. 1900, Nr. 35.

Weichteilperiostlappen wurde auf seinen früheren Platz gelegt. Wundverlauf wie Ergebnis dieser Operation waren sehr zufriedenstellend. Sykoff gedachte, wie er bemerkt, bei nächster Gelegen-

heit ein Stück Rippe einschließlich Periost zum Unterkieferdefektersatz zu nehmen.

Nach einer Mitteilung von Streißler hatte die Grazer Chirurgische Klinik (v. Hacker) mit dem gleichen Vorgehen (1909) zur Deckung einer Unterkieferpseudarthrose einen Mißerfolg zu verzeichnen. Die Mundhöhle war beim Anfrischen der Bruchenden eröffnet worden. Es kam zur Fistelbildung und zwei Monate später mußte das Transplantat entfernt werden.

Hingegen gelang Hohmeier (1910) die glatte Einheilung eines der linken Unterkieferhälfte entnommenen Periostknochenspans in einen freilich nur 1 cm langen Unterkieferdefekt. Die Zahnreihen artikulierten nachher in normaler Weise und der Patient konnte beschwerdefrei selbst feste Speisen kauen.

Noch im selben Jahre, da Lexer auf dem Chirurgenkongreß von 1908 über seine beiden erfolgreichen Transplantationen am Unterkiefer mit homoplastischem Material berichtet und als autoplastisches Material für gebogene Unterkieferabschnitte frei transplantierte Rippenstücke samt Periost empfohlen hatte — wie das schon 1900 Sykoff und Garré vorschlugen —, gelang es Lexer bald darauf, nach Resektion eines 10 cm langen Unterkieferabschnittes wegen Adamantinom ein entsprechendes Rippentransplantat mit vollständiger Festigung des Kiefers zur Einheilung zu bringen.

An Lexer's Klinik wurde seit 1908 grundsätzlich jeder größere Unterkieferdefekt durch freie Knochenplastik aus der Rippe oder aus dem Schienbein gedeckt.

Mit wechselnden Ergebnissen ist dann Lexer's Operation auch von einigen anderen Chirurgen ausgeführt worden: So hat Payer noch 1908 nach einer partiellen Unterkieferresektion den Defekt sofort durch ein frei transplantiertes Rippenstück ersetzt, das zunächst einheilte, sich aber später, wie Göbell berichtet, infolge Wundinfektion wieder abgestoßen hat. Und Ende des gleichen Jahres ersetzte Tilmann (s. Vorschütz) nach ausgedehnter Resektion der linken Unterkieferhälfte den Defekt mit einem periostgedeckten Tibiastück von 8 cm Länge; trotz Fistelbildung und Entfernung eines 6 cm langen Sequesters war das Endergebnis ein gutes. In Tilmann's zweiten Fall (1910) mit einem chronischen Entzündungsprozeß des linken Unterkiefers (Aktinomykose?) mußte fünf Wochen nach der Deckung des Resektionsdefektes mittels freier Transplantation der Tibiaspan entfernt werden; einen Monat später aber war an seiner Stelle eine kräftige Spange von 1 cm Breite nachweisbar. Enderlen, der 1910 acht Monate nach einer Unterkieferresektion in den Defekt ein 10 cm langes Stück der achten Rippe mit Periost und einem Knorpelstück einpflanzte, erzielte nach primärer Heilung ein vorzügliches kosmetisches Ergebnis, und

Göbell berichtet, daß bei einer Nachschau im April 1913 auch die Funktion eine gute war.

Göbell selbst schlug 1911 den gleichen Weg ein und stellte bei einem 19jährigen Kaufmann den diesem schon mit viereinhalb Jahren wegen Osteosarkoms entfernten ganzen mittleren Teil des Unterkiefers durch ein periostgedecktes Rippentransplantat von 10 cm Länge mit ausgezeichnetem Erfolge wieder her. Dagegen gelang die gleiche Operation Göbell nicht, als er sie 1912 bei einem zweijährigen Mädchen zur Deckung eines angeborenen Kinndefektes ausführte, denn fünf Tage nach der Transplantation erkrankte das Kind an Scharlach und die Operationswunde wurde infiziert. Es kam zur Fistelbildung und dreizehn Wochen nach der Einpflanzung mußte die nekrotische Rippe entfernt werden. 1912 ersetzte Abadie eine linke Unterkieferhälfte durch die elfte Rippe, obwohl diese nach zweieinhalb Monaten wieder ausgestoßen wurde, war doch das Endergebnis nach einem Jahr sehr gut, denn es hatte sich ein knorpeligknöcherner Strang an Stelle der Unterkieferhälfte gebildet.

Buchbinder gelang es 1913 mit bestem Erfolge, ein Unterkiefermittelstück, das dreieinhalb Jahre vorher wegen Sarkoms reseziert worden war, durch ein Rippentransplantat wiederherzustellen. Im gleichen Jahre berichtete Schmieden, daß er durch ein 9 bis 10 cm langes Tibiatransplantat den nach Knocheneiterung entstandenen Defekt des ganzen linken horizontalen Astes ersetzen konnte. Alles heilte primär und zehn Wochen später konnte der Unterkiefer funktionell beansprucht werden. Ein anderer Patient von Schmieden erlag nach der plastischen Operation — Deckung des Unterkiefermittelstückes durch periostgedeckten Knochen aus der Tibia — einer Pneumonie.

Aber erst durch das dringende Erfordernis eines Unterkieferdefektersatzes im Weltkrieg kam Lexer's Operation allgemein bei den Chirurgen des In- und Auslandes in Anwendung und unzählige Verletzte konnten durch dieses Verfahren wiederhergestellt werden. Allein Lexer hat mehr als 200 Unterkieferdefekte in dieser Weise behandelt. Bezüglich der Technik dieser Operation sei auf die Darstellung in Lexer's „Wiederherstellungschirurgie" verwiesen.

Zur Freilegung des Defektes führt man den Schnitt in der Richtung des freien Unterkieferrandes, und zwar am besten etwas unter ihm, damit die Naht nicht unmittelbar über dem Transplantat zu liegen kommt. Die Knochenstümpfe werden aufgesucht, ihre Defekträndern von Narben befreit und so weit angefrischt, bis kräftiges Knochengewebe erreicht ist.

Hand in Hand mit der Anfrischung geht das Ausräumen des Defektes. Bei der Beseitigung der vorhandenen Narben muß man vorsichtig vorgehen, um die Mundhöhle nicht zu eröffnen.

Narkose ist nur erforderlich bei Verwendung von Knochenstücken aus dem Schienbein oder dem Beckenkamm, bei Entnahme von Rippenstücken ist örtliche Betäubung genügend. Zur Freilegung des Unterkieferdefektes müssen der 3. Trigeminusast und die Zervikalnerven durch Einspritzung in die Gegend des Foramen ovale und durch subkutane bogenförmige Umspritzung des Operationsfeldes vom Ohrläppchen bis zum Kinn ausgeschaltet werden.

Um das Transplantat mit dem ossifikationsfähigen Gewebe der Unterkieferstümpfe in weiteste Verbindung bringen zu können, werden durch Abhebeln des Periostes auf der äußeren und unteren Seite der Unterkieferstümpfe — oder wenn die Außenseite vernarbt ist, auf der inneren und unteren Seite — Periosttaschen gebildet, welche zur Einfügung des Transplantates dienen.

Das Transplantat selbst wird an seinen beiden Enden stufenförmig gestaltet, damit es sich in den Defekt genau einpaßt und möglichst keine weitere Befestigung notwendig ist. Handelt es sich um Ersatz stark gebogener Unterkieferabschnitte und steht kein entsprechend geformtes Transplantat zur Verfügung, so werden entweder die Unterkieferstümpfe oder das Transplantatende gabelförmig hergerichtet und das abgelöste Periost der Stümpfe über die Vereinigungsstelle hinübergezogen. In Fällen, wo das Stumpfende im Bereiche des Unterkieferastes spitz ausläuft, werden Stumpf und Transplantat, nachdem sie nahe ihrem Ende flach eingekerbt worden sind, durch Drahtumschlingung vereinigt. Drahtnaht oder Nägel werden grundsätzlich vermieden.

Ist das Transplantat in den Defekt eingefügt, so werden die Weichteile fest um dasselbe herumgenäht, damit Ansammlung von Blutgerinnseln verhindert und die Möglichkeit einer guten Ernährung aus dem umgebenden Gewebe gewährleistet wird.

Die Ruhigstellung zahnloser oder zahnarmer Kieferstümpfe besorgen die bewährten und von Lexer bevorzugten Zinngußschienen nach Limpert, sind aber genügend Zähne vorhanden, so wird ein Drahtverband mit Gleitschiene angebracht.

Nach 4 bis 6 Wochen ist Festigung zwischen Transplantat und Kieferstümpfen erreicht. Die Dauer der Einheilung wird im wesentlichen durch das Vorhandensein genügend tiefer Periosttaschen bestimmt.

Für Defekte des Unterkiefermittelstückes verwendet Lexer ein periostgedecktes Transplantat aus dem Schienbein, das zweimal eingesägt wird, eine geknickte Rippe, ein Transplantat aus der

Darmbeinschaufel, aus dessen Mitte er einen kleinen Keil auskerbt, um es einknicken zu können. Defekte auf beiden Seiten zwischen Mittelstück und Kieferwinkeln werden gleichzeitig oder nacheinander durch Knochentransplantation ersetzt. Einmal diente der ganze 5. Metakarpalknochen desselben Verletzten zur erfolgreichen Wiederherstellung bei seitlichem Unterkieferdefekt. Wenn der ganze aufsteigende Ast und der horizontale Abschnitt bis in die Nähe des Kinnstückes zu Verlust gegangen waren, wurden Rippe oder Darmbeinkamm zum Ersatz herangezogen. In zwei solcher Fälle hat Lexer ein winkeliges Knochenstück aus dem Schulterblatt entnommen, so daß der innere Schulterblattrand den aufsteigenden Ast, die abgerundete Spitze den übrigen Teil ersetzte.

Im Gegensatz zu anderen Chirurgen, z. B. Klapp, Perthes (s. Groß), nimmt Lexer die Exartikulation der kleinen zentralen Kieferreste aus schon besprochenen Gründen nur dann vor, wenn sie durch starke Verzerrung nach der Mundhöhle Störungen bedingen. Den fehlenden Gelenkkopf ersetzt Lexer nicht wie Bardenheuer und auch Klapp durch ein in sich geschlossenes Knochenende (Metatarsus V.), sondern gibt dem Transplantat die für den Gelenkkopf nötige Abrundung, denn nach seiner Erfahrung tritt keine Verwachsung ein, wenn ein knorpelloses Knochenstück in die Gelenkhöhle eingestellt wird.

Zur Wiederherstellung des Kinns samt den bedeckenden Weichteilen hat Lexer eine besondere Operation ausgebildet und als „Kinnaufbau" bezeichnet:

Zur Weichteilplastik wurde in solchen Fällen stets die Kopfhaut verwendet, und zwar entweder ein in der Temporalgegend gestielter „Stirn-Kopfhautlappen" oder ein ebenso gestielter Kopfhautlappen über einem kleinen breit gestielten Halshautlappen. Es kommt auf die Art des Defektes an, ob man die innere Ueberhäutung aus der Halshaut oder durch einen Lappenfortsatz der Stirnhaut vornimmt. „Bei großen Defekten, bei welchen die Halshaut unmittelbar mit der Unterfläche der Zunge vernarbt ist, wird zum Ersatz des Mundbodens und der Lippenschleimhaut ein breiter Halshautlappen nach oben geklappt, dessen breiter Stiel an der Zunge liegt. Darüber kommt sofort der Kopfhautlappen, dessen vordere Begrenzung in der Schläfengegend vor dem Ohr, dessen hintere hinter dem Ohre endet. Sind aber zwischen Zunge und Halshaut noch Weichteilreste der Kinnhaut vorhanden, so dient ein „pistolengriffförmiger Stirn-Kopfhautlappen" zum Weichteilersatz derart, daß die Stirnhaut eingeschlagen in die Mundhöhle zu liegen kommt und zunächst mit den Resten des Lippenrotes vereinigt wird. Nach Durchtrennung der Umschlagsfalte des Lappens wird der Mundboden angefrischt und der haarlose Innenlappen mit dem Mund-

boden oder mit der Zunge vernäht" (Lexer, Wiederherstellungschirurgie).

Zur Herstellung des knöchernen Kieferbogens wurden beim Kinnaufbau große, breite periostgedeckte Tibiaspäne verwendet, die mehrmals eingesägt waren. Die Einpflanzung dieser Transplantate erfolgte in Periosttaschen der Kieferstümpfe. Bei kleinen Defekten genügte ein gebogenes Rippenstück oder die Darmbeinschaufel zur Herstellung einer Kinnrundung. Wie schon im Kapitel „Gestielte Plastik" erwähnt, wurde die Bildung des Unterkiefermittelstückes auch durch einen pistolengriffförmigen Stirn-Kopfhautlappen, der an seinen Enden mit einem zweifingerbreiten Periostreifen und feinen Splitterplatten der Tabula externa versehen war, vollzogen, ein Verfahren, das den Vorteil hat, die neue Kinnhaut von Anfang an in guter Wölbung und Rundung zu erhalten. Nachträglich verbindet man das neugebildete Kinnstück durch zwei Transplantate mit den Unterkieferstümpfen.

Zur Beseitigung der seitlichen Unterkieferpseudarthrosen hat Lexer die „äußere Schienung" derselben mittels eines Knochenstückes aus der Tibia vorgenommen. Zu diesem Zweck wurden die Enden des Transplantates stufenförmig gestaltet und in Periosttaschen der Kieferstümpfe eingefügt. Die dicker gestaltete Transplantatmitte sperrt die beiderseitigen Kieferstümpfe auseinander. — Der Erfolg der Knochenvereinigung bei Pseudarthrosen mit frischem Knochen war bei 60 Defekteoperationen am Unterkiefer ein guter.

Die einzelnen Statistiken über die am Unterkiefer ausgeführten Transplantationen seit 1914 weisen sehr günstige Ergebnisse auf. Mißerfolge, wie sie besonders im Anfang des Krieges gesehen wurden, sind teils auf mangelhafte Technik zurückzuführen, teils auf einen zu frühen Zeitpunkt, der für die Transplantation gewählt wurde. Die ruhende Infektion (Melchior) nach Kriegsverletzungen der Kiefer vereitelte manches Gelingen. Auch müssen die Weichteile umfangreich genug sein, um ein Transplantat aufnehmen zu können und die Knochenplastik selbst darf wiederum nicht zu früh nach der Wiederherstellung der Weichteile erfolgen. Hier mögen nur einige der größten Statistiken aufgeführt werden:

Loos und Spieß haben in der Abteilung für Kieferverletzte zu Frankfurt a. M. bis 1. 8. 1915 in 17 Fällen Unterkieferdefekte durch freie Transplantation gedeckt. Das Knochenmaterial wurde der vorderen Schienbeinkante entnommen ohne Mitverpflanzung

des Periosts, welche nach Loos nicht erforderlich, ja sogar wegen gelegentlicher starker Callusbildung an der Außenfläche des Kiefers nachteilig sei. Zum Einfügen des Transplantates zwischen die Stümpfe wurde das Lochzapfenverfahren nach Lindemann gewählt. Von diesen 17 Fällen trat bei 14 primäre Heilung ein, bei 3 war Fistelbildung infolge von Unvollkommenheiten der Hautbedeckung und des Wundbettes zu verzeichnen. — Der örtliche Befund bei den 14 primär geheilten war im 1. bis 3. Monat nach der Plastik der, daß subjektiv Festigkeit vorhanden und die Funktionsfähigkeit befriedigend war. Die Kaufähigkeit beschränkte sich noch auf weniger harte Speisen. Objektiv bestand bei den jüngeren Fällen deutlicher, bei den älteren weniger ausgesprochen noch eine gewisse Beweglichkeit an den Verbindungsstellen.

Wunschheim berichtete auf der K. K. Gesellschaft der Aerzte im März 1916 von 6 Fällen osteoplastischer Deckung von Substanzverlusten am Unterkiefer durch den Tibiaspan. Alle Fälle zeigten zunächst völlig reaktionslosen Verlauf. In zwei Fällen wurde das Transplantat nach einigen Wochen spontan ausgestoßen, in den übrigen vier erfolgte glatte Einheilung. Von diesen vier zeigten nach mehrmonatiger Beobachtung zwei volle Beweglichkeit der Frakturstelle, zwei geringe Beweglichkeit. Wunschheim bezeichnete dieses Ergebnis als unbefriedigend und befürwortete die lokale gestielte Knochenplastik, wie sie von Pichler gepflogen wurde.

Bis 1917 hat Klapp in etwa 100 Fällen Unterkieferplastiken ausgeführt, von denen es nur in 4 Fällen zur gänzlichen Ausstoßung des Transplantates durch Eiterung kam. Klapp trat dafür ein, bei Defekten im aufsteigenden Aste, die einer Transplantation bedürfen, den Gelenkrest ganz zu entfernen und durch Knochenteile, die an einem Ende in sich geschlossen sind, zu ersetzen. Und zwar kommt der 4. Metatarsus für den verlorengegangenen aufsteigenden Ast in Frage, sofern der Defekt vom Gelenk an abwärts nicht größer als 6½ cm ist. Bei größeren Defekten eignet sich die Spina iliaca ant. sup. zum künftigen Gelenkkopf gut. In 13 Fällen von Gelenkplastik sind bis auf einen sämtliche geheilt. Die Beweglichkeit des neuen Gelenkes war anfangs beschränkt, später war sie mit Hilfe von mechanischen Dehnungsapparaten und Heißluftbehandlung normal oder fast normal geworden.

Schmolze teilte 1917 das Heilungsergebnis von 20 mit freier Knochentransplantation behandelten Unterkieferpseudarthrosen des horizontalen Unterkieferabschnittes mit, die durch Schußverletzun-

gen entstanden waren und in der Chirurgischen Universitätsklinik zu Tübingen (P e r t h e s) behandelt wurden. Davon sind:

16 primär geheilt . . . . = 80%
4 mit Fistelbildung . . . = 20%
davon 2 mit ungünstigem Ausgang = 10%

Zur Befestigung wurde vorzugsweise die Verzapfung des Transplantates mit den Fragmentenden gewählt.

C o l e hat bis 1918 10 Unterkieferdefekte durch Transplantate aus der Tibia von 2½ bis 7½ cm Länge gedeckt. Bei 2 Fällen kam es zur Ausstoßung des ganzen Transplantates; angeblich wegen mangelhafter Befestigungsweise. In dreien von den übrigen 8 trat Wundinfektion auf. In einem dieser 3 Fälle wurden die Weichteile, welche über dem Transplantat lagen, schlecht ernährt und eine Fistel entwickelte sich nach der Operation. Bei den beiden anderen wurden beim Freilegen des hinteren Stumpfes Teile der Parotis verletzt, eine Speichelfistel war die unvermeidliche Folge. Aber in keinem dieser 3 Fälle hat die Eiterung einen Mißerfolg verursacht. — Von 5 Fällen, deren weiteres Schicksal bekannt ist, waren 3 vollkommen wiederhergestellt. Bei den übrigen 5 war die Besserung so zufriedenstellend, daß sie dem Gelingen gleichzusetzen war, so daß zumindest ein Prozentsatz von 60 Geheilten sichergestellt werden konnte.

C h u b b deckte bis Ende 1919 60mal Unterkieferdefekte durch freie Knochentransplantation. Mit 3 Ausnahmen handelte es sich um Unterkieferschußbrüche. Zweimal ging das Transplantat zugrunde, einmal durch Erysipel, das andere Mal infolge Ohreiterung. Ein Fall mit Fistelbildung und Ausbleiben der knöchernen Vereinigung wurde nochmals operiert. Ein anderer heilte aus, aber es trat keine feste Vereinigung des Transplantates mit den Unterkieferstümpfen ein. — Somit wurde in 56 Fällen = 93% eine knöcherne Vereinigung erreicht. Davon hatten 51 zahnlose hintere Bruchstücke, bei 40 fehlte der Unterkieferwinkel, bei 16 noch ein Teil des aufsteigenden Astes. Das Transplantat wurde mit zwei Ausnahmen dem Darmbeinkamm entnommen. Die Befestigung erfolgte mittels Silberdraht durch entsprechende Bohrlöcher des Transplantats und der Kieferstümpfe.

Nach einer Mitteilung von J o s e p h wurden am Vereinslazarett für Kieferverletzte zu Köln bis 1919 bei 52 Unterkieferdefekten freie Knochentransplantationen vorgenommen. Von diesen 52 sind

34 vollkommen knöchern geheilt, d. h. nach endgültiger Entfernung aller zahnärztlichen Verbände bestand bei monatelanger Beobachtung absolute Festigkeit des Kiefers. Bei 7 war noch deutliche Federung zwischen Transplantat und Stumpfende nachweisbar, deren Festigung aber mit Sicherheit zu erwarten war, so daß dieselben zu den Geheilten gezählt werden konnten, deren Zahl damit 41 unter 52, also fast 79% betrug. — 5 Operationen waren als ganz mißlungen anzusehen: das Transplantat wurde unter Eiterung ausgestoßen oder mußte entfernt werden. Weitere 4mal war wohl das eine Transplantatende in fester Verbindung mit dem Kieferstumpf getreten, am anderen entstand jedoch sekundär eine Pseudarthrose. Mangelhafte Technik oder ungenügende Ruhigstellung eines sehr kurzen zentralen Stumpfes, die auch durch Nagelextension nicht in befriedigender Weise möglich war, wird als Ursache hierfür angesehen. In 2 anderen Fällen waren beide Implantationsstellen 7 bzw. 4 Monate nach der Einpflanzung noch beweglich.

Als Material diente 23mal ein Periostknochenspan aus der vorderen Tibiakante, 32mal der Darmbeinkamm. Die Transplantatenden wurden gabelförmig gestaltet.

Ivy (1920) entnahm zur Deckung großer Unterkieferdefekte das Transplantat aus dem Darmbeinkamm. Er erreichte damit in 71% der Fälle gute Ergebnisse. Mittels einem Knochenspan aus der Tibia wurden 65% geheilt. Bei 6 weiteren Fällen kam die freie Rippentransplantation zur Anwendung.

Von insgesamt 103 Knochentransplantationen am Unterkiefer (gestielte Plastik und freie Transplantation) waren 78 = 76% vollkommen gelungen, 8 = 7,7% nur teilweise erfolgreich, in 3 Fällen war das Ergebnis noch zweifelhaft und 14 = 13,5% waren fehlgeschlagen.

Cavina (1921) teilt 4 Unterkieferplastiken mit, bei denen er die freie Transplantation mit besten Erfolgen angewendet hat, und zwar entnahm er zweimal das Transplantat aus dem Schienbein, zweimal aus dem Darmbeinkamm.

Risdon (1922) bevorzugte Material aus dem Darmbeinkamm. Von 70 Unterkieferplastiken sind ihm nur 4 mißlungen.

Auch Partsch nahm den Beckenkamm zur Anfertigung seiner Transplantate. Dabei zog er zur Vereinigung des Transplantats mit den Bruchenden das Pfropfungsverfahren mit Aufspaltung

der Bruchenden gegenüber der Belzung als sicherer und einfacher vor. Von 76 Operationen ist bei 55 eine vollkommene Einheilung des Defektersatzes erzielt worden.

Von etwa 200 mit freier Autoplastik behandelten Fällen der Münchener Kieferstation heilten, wie Luxemburger 1922 veröffentlichte, ¾ mit gebrauchsfähigem festen Kiefer aus. ¼ der Fälle jedoch war mißlungen. In einem Teil derselben resorbierte sich das Transplantat schneller, als Callusbildung und Festigung eintraten. Anlaß hierzu war mangelhafte Feststellung der Kieferbruchstücke oder zu frühes rücksichtsloses Kauen des Patienten auf dem noch beweglichen Kiefer. Bei anderen wurde das Transplantat nekrotisch unter Infektion ausgestoßen. Ruhende Infektion oder Infektion von der unbemerkt eröffneten Mundschleimhaut aus wurden als Ursache dafür angesehen.

Lwow (St. Petersburg) bevorzugte die Rippen, die demselben Patienten entnommen sind, als bestes Material zur Knochenplastik bei Unterkieferdefekten. In dieser Weise wurden 10 Plastiken mit guten Ergebnissen ausgeführt.

Bruhn teilte 1926 mit, daß Lindemann in etwa 1100 Fällen die freie Knochentransplantation am Unterkiefer anwandte. Etwa 100mal wurde das Material aus dem Schienbein, etwa 1000mal aus dem Beckenkamm entnommen. — Das Transplantat heilte in 90% der Fälle primär ein; auch bei einem Drittel der übrigen kam es trotz Eiterung nachträglich zur knöchernen Einheilung. In etwa 85 Fällen wurde das Transplantat ausgestoßen. Transplantat und Unterkieferstümpfe wurden durch Verzapfung oder Verhakung vereinigt.

Bei größeren Kieferdefekten nahm Sudeck ein frei transplantiertes periostgedecktes Rippenstück zum Ersatz. Von vielen Patienten, die während des Krieges wegen Unterkieferschußverletzung mit diesem Verfahren an der Chirurgischen Universitätsklinik Hamburg-Eppendorf behandelt wurden, konnten 5 bis 7 Jahre nach der Operation nur 8 nachuntersucht werden. In keinem dieser durchweg schweren Fälle hatte das Verfahren versagt. Ueberall war gute Einheilung und völlige Festigkeit des Kiefers erreicht worden.

Für den Ersatz stark gebogener Unterkieferabschnitte stellte v. Ertl seit Anfang 1916 mittels einer besonderen Technik „bieg-

same Transplantate“ (Abb. 34) aus dem Schienbein her. Diese bestehen aus zwei periostbedeckten Corticalisstreifen, die durch Periost miteinander verbunden sind. Die beiden Corticalisstreifen werden zusammengeklappt, so daß die abgemeißelten knöchernen

Abb. 34

Herstellung des biegsamen Transplantates nach v. Ertl.

v. Ertl: Die Chirurgie der Gesichts- und Kieferdefekte. Berlin und Wien 1918. Vlg. Urban u. Schwarzenberg 1918.

Flächen aufeinander zu liegen kommen. An den freien Enden wird das reichlich überstehende Periost mit Catgutnähten vereinigt. Somit besteht das biegsame Transplantat aus 2 aufeinanderliegenden knöchernen Blättern und aus dem sie bedeckenden Periost. Durch Biegung dieses Transplantates in mehreren Ebenen wurde erreicht, daß der aufsteigende Ast, der Kieferwinkel und ein Teil des Kieferkörpers in einem Stück wiedergegeben werden konnten. Das überstehende Periost wird von den Transplantatenden zurückgeschoben, die Enden selbst erfahren eine Abschrägung und werden zwischen die aufgespaltenen Kieferstümpfe förmlich eingekeilt. — v. Ertl legt Wert auf die Präparation eines „Nährlappens“, der aus

Facia superficialis, dem Platysma und der Fascia colli media besteht, mit welchem das eingefügte und befestigte Transplantat bedeckt wird, damit es von ernährendem Gewebe umhüllt werden kann, das unabhängig von den unvermeidlichen Bewegungen und Verschiebungen der Haut in engster Berührung mit ihm bleibt.

Unter 76 Fällen wurden 2 Transplantate infolge primärer Eiterung ausgestoßen. In einem dritten Fall befand sich in der Tiefe eine vereiterte tuberkulöse Lymphdrüse, die lange Zeit die Eiterung unterhielt und zum teilweisen Absterben des Transplantates führte, so daß es entfernt werden mußte. In einem vierten Fall wurde die das vordere Bruchende bedeckende Mundschleimhaut während der Operation beschädigt. Fistelbildung und Resorption des Knochens waren hier die Folge, die Vereinigung zwischen Transplantat und Bruchende blieb an dieser Stelle aus. Alle übrigen heilten tadellos.

Ostermann (Kieferabteilung des Reservelazarettes Kruppsches Krankenhaus) hat mit der Knochenplastik nach v. Ertl bei frühzeitiger Festigung des Kiefers vorzügliche Ergebnisse erreicht. 5 in dieser Weise operierte Patienten stellte er 1921 der Vereinigung Niederrh. westf. Chirurgen vor, bei einem war ein Defekt von 14 cm im Oktober 1918 gedeckt worden.

Aehnlich wie v. Ertl gestaltet auch Delagenière seine Transplantate, indem er dünne, „osteoperiostale Lappen" dem Schienbein entnimmt. 2 derselben werden nun in der Weise in den Defekt eingefügt, daß einer auf die orale, der andere auf die bukkale Fläche des Defektes zu liegen kommt, und zwar so, daß die knöchernen Teile einander gegenüberliegen. Die Enden dieser Transplantate kommen in Periosttaschen zur Einfügung.

Nach Delagenière's Vorgehen operierte Ivy und berichtet 1921: Von 14 osteoperiostalen Transplantaten heilten 11 (= 78,5%) ein. In 2 Fällen mit Defekten im aufsteigenden Ast erfolgte keine genügende Regeneration und die Operation mußte wiederholt werden, in einem Falle wurde das Transplantat nekrotisch.

Julliard (1920), der zunächst Unterkieferplastiken mit freien Knorpeltransplantationen ausführte, die gute unmittelbare, aber zweifelhafte Enderfolge ergaben, ging später Delagenière folgend zur osteoperiostalen Transplantation über. Von den aus der Tibia entnommenen Periostreifen mit 2 mm dicker Knochenschicht legte er je einen auf die orale und bukkale Seite der Unterkieferstümpfe, einen dritten schlang er Uförmig um die beiden anderen herum. Ueber die dauernden Ergebnisse seines Verfahrens konnte Julliard nicht berichten, denn seine Patienten (Kriegsverletzte) kehrten in ihr Vaterland zurück. Die unmittelbaren Ergebnisse waren gut.

Neben dicken Transplantaten verwendete Klapp auch sogenannte „Meißelspäne" aus der Tibia. Er entnahm sie durch

kurze Schläge auf einen dünnen scharfen Meißel. Dabei haftet nur eine dünne Knochenschicht am Periost, die sich über das Periost etwas aufrollt. Sie fügen sich gut jeder Krümmung ein, die Periostseite kommt nach der Mundhöhle zu liegen. Diese Späne sollen nicht die Kieferstümpfe feststellen, sondern Boden der Regeneration sein.

Bis 1923 nahmen v. Eiselsberg und Pichler 29mal die freie Knochenverpflanzung zur Deckung von Unterkieferdefekten vor, und zwar 14mal aus dem Beckenkamm, 14mal aus dem Schienbein, 1mal aus der Rippe. In einem Falle wurde das Transplantat angeblich infolge technischer Abänderung ausgestoßen. Von 30 freien Transplantationen sind:

14 Fälle (8 Becken, 6 Tibia) vollkommen geheilt,
3 Fälle (1 Becken, 2 Tibia) wesentlich gebessert,
9 Fälle (4 Becken, 4 Tibia, 1 Rippe) ungeheilt,
4 Fälle (2 Becken, 2 Tibia) kurz nach oder während der Operation gestorben.

Für die freien Knochentransplantate, sowohl solche aus dem Schienbein als solche aus dem Beckenkamm, hat Pichler die Technik v. Ertl's nachgeahmt und einen Ernährungslappen aus Platysma und Fascie gebildet.

Krüger berichtet, daß in der Kieferstation Barmbeck (1915) zweimal Unterkieferdefekte mit Verwendung von Callusmassen, die sich um Periostfetzen gebildet hatten, die durch das Geschoß in nähere oder weitere Umgebung der Wunde versprengt worden waren, gedeckt werden konnten. Die Ergebnisse waren vorzüglich, allerdings handelte es sich jedesmal nur um Defekte von 2 bis 3 cm, die zu überbrücken waren.

Außer den Genannten berichten von Unterkieferdefektersatz mittels der freien Transplantation: Ringel (1915), Wideroe (1915), v. Hacker (1915), s. v. Köhler, Schloffer (1916), Weisser (1916), Roemer und Lickteig (1918), Soule (1920), Dufourmentel (1920), Waldron und Risdon (1920), Speed (1922), Coughlin (1925), Casanello (1927), Tietze, s. Breitkopf (1928) und viele andere.

III. Vorpflanzung eines frei transplantierten Knochenstückes und spätere Einfügung desselben in den Defekt.

Einen anderen Weg zur Deckung von Unterkieferdefekten schlugen Limberg und Axhausen ein, indem sie das freie Knochentransplantat zuerst einer Vorpflanzung vor den künftigen Defekt unterzogen und es während einer zweiten Operation in den Defekt einfügten.

Für die plastische Verlängerung des Unterkiefers bei halbseitiger Mikrognathie veröffentlichte Limberg im Mai 1928 ein neues Verfahren. Er suchte zu diesem Zwecke deshalb einen neuen Weg, weil die Beschaffenheit des Unterkiefers der bei halbseitiger Mikrognathie meist atrophisch ist, die sonst üblichen Osteotomien am horizontalen oder aufsteigendem Aste nicht erlaubt und weil er die unmittelbare freie Transplantation in den zur Verlängerung gesetzten Defekt für gefährdet hält. Nach Limberg sind Osteotomie und Auseinanderziehen der Fragmente kaum möglich, ohne die Schleimhaut des Alveolarfortsatzes zu verletzen, und wenn auch dieses Mißgeschick nicht eintritt, so biete das gedehnte Zahnfleisch nur wenig Schutz gegen eindringende Infektionserreger, oft reiße es nachträglich noch von selbst ein. Wird aber nach Limberg's Ansicht der künstlich gesetzte Defekt erst nach einer Wartezeit durch die freie Transplantation ausgefüllt, so biete diese viele technische Schwierigkeiten, weil man in einem Narbengewebe operieren müsse. Limberg suchte deshalb die Vorteile der freien Transplantation mit der Möglichkeit, den Defekt sofort nach der Osteotomie decken zu können, zu vereinigen.

Er geht zweizeitig vor: Während der ersten Operation wird ein 3 bis 4 cm langes Stück Rippe unter den unteren Rand des Unterkiefers gepflanzt, und zwar in denselben Bereich, in dem bei der zweiten Operation die Osteotomie vollzogen werden soll. Man entnimmt das Transplantat samt Periost und legt es möglichst unter das Periost des Unterkiefers. Die zweite Operation folgt nach zwei bis drei Monaten. Von der Mundhöhle aus wird ein Einschnitt in das Zahnfleisch und in die Schleimhaut im Bereiche der beabsichtigten Osteotomie gemacht. Nach Einschnitt in die äußere alte Narbe legt man den unteren Rand des Unterkiefers frei, trennt das Rippenstück vorsichtig vom Unterkiefer ab, so daß seine Verbindung mit dem Weichteillappen sich nicht löst, führt dann eine

vertikale oder stufenförmige Osteotomie am Unterkiefer aus, zieht die Fragmente in erforderlicher Weise auseinander und bringt das an den Weichteillappen hängende Rippenstück dazwischen. Nach Catgutnaht des Periosts und Hautnaht wird die im Munde befindliche Wundfläche mit Jodoformgaze tamponiert. Der Unterkiefer wird durch Drahtschienen ruhig gestellt.

In dieser Weise wurden von Limberg 6 Patienten operiert, und zwar ein Mädchen mit 13 Jahren, Frauen im Alter von 23, 25, 27 und 36 Jahren. In allen 6 Fällen heilte die äußere Wunde per primam, die Spalte im Munde zwischen den Fragmenten durch Granulation. Aus den der Arbeit beigegebenen Bildern ist ersichtlich, wie sehr sich die Gestalt des Unterkieferbogens und die Konturen des Gesichtes gebessert haben.

Jenes Verfahren, das Axhausen Ende 1928 angab und das er als „Vorpflanzung periostgedeckten Eigenknochens" bezeichnet hat, unterscheidet sich von dem Limberg's im wesentlichen durch 4 Punkte:

Erstens: was das Material anbelangt, so zieht Axhausen den periostgedeckten Tibiaspan vor. Zweitens bringt er denselben zur subkutanen Einheilung von einer kleinen Inzisionsöffnung aus, während Limberg einen breiten Schnitt anlegt und die Rippe unter das Periost desjenigen Unterkieferabschnittes bringt, wo er beabsichtigt, die spätere Osteotomie auszuführen. Drittens nimmt Axhausen die zweite Operation 3 bis 4 Wochen später vor, während Limberg einen Zeitraum von 2 bis 3 Monaten verstreichen läßt. Viertens ist Axhausen bestrebt, die Mundschleimhaut nicht zu verletzen, Limberg schneidet dieselbe planmäßig von der Mundhöhle aus ein.

Axhausen hat in dieser Weise erstmalig 1926 operiert.

Es handelte sich um ein ausgedehntes Adamantinom des rechten horizontalen Kieferastes. In einer Voroperation war ein 10 cm langer periostgedeckter Tibiaspan zwischen Haut und horizontalem Ast eingeschoben worden. 4 Wochen später erfolgte die Kontinuitätsresektion und anschließend die Einfügung des an dem Hautlappen hängenden Transplantates in den Defekt und Befestigung desselben mittels Silberdraht. In den nächsten Tagen trat schwere Infektion im Wundgebiet auf. Eröffnung der Wunde am hinteren Ende, Entleerung von stinkendem Eiter. Drainage. Darauf rasches Abklingen der Entzündungserscheinungen. Schon 4 Wochen nach der Operation war der Kieferbogen gefestigt. Nach Entfernung der Silberdrähte und eines kleinen Sequesters am hinteren Ende schloß sich die Fistel sehr rasch. Völlige Heilung mit festem Kieferbogen.

normale Oeffnungsmöglichkeit des Kiefers und regelrechte Kaufunktion konnten in 6 Wochen erreicht werden.

Im zweiten Falle (1927), in dem es sich um eine trockene Form der Kieferosteomyelitis mit Sequesterbildung des rechten horizontalen Unterkieferastes handelte, erfolgte 3 Wochen nach vollzogener Vorpflanzung die Hauptoperation. 4 Knochenstücke, welche in einer Totenlade lagen, wurden entfernt. Das obere derselben durchspießte die Mundschleimhaut, so daß die Mundhöhle nach dessen Entfernung eröffnet war. Zur Verstärkung des Knochenbestandes und zur Ausfüllung der Höhlen wurde das vorgepflanzte Knochenstück in mehrere Teile zerlegt und in die Buchten eingefügt. Der Heilungsverlauf war völlig ungestört, der kosmetische wie funktionelle Endausgang ließ nichts zu wünschen übrig.

Ein zur Zeit der Axhausen'schen Veröffentlichung in der Münchener Chirurgischen Universitätsklinik anwesender Fall bot Gelegenheit, jenes Verfahren anzuwenden.

Es handelte sich um einen 24jährigen Patienten, der am 5. 11. 1928 in die Klinik eintrat, bei dem auf Grund der Vorgeschichte und des klinischen und röntgenologischen Befundes die Diagnose Unterkiefersarkom als zweifellos erscheinen mußte. Abb. 35. (Genaue Angaben über diesen Fall finden sich in der ausführlichen Arbeit von Siegel, Deutsche Zeitschr. f. Chirurgie Bd. 216, H. 3/4, 1929.)

In der am 9. 11. 1928 erfolgenden Voroperation wurde ein etwa 8 cm langer, periostbedeckter Knochenspan von 1 cm Dicke und 2 cm Breite der rechten vorderen Schienbeinkante entnommen und unter die Haut des rechten Unterkiefers eingepflanzt. Seine Enden wurden in Periosttaschen des Unterkiefers versenkt. Der Patient hatte die Operation gut überstanden. Die Wunde heilte per primam. Abb. 36 u. 37. Vier Wochen nach der Vorpflanzung wurde die Resektion des erkrankten Unterkieferabschnittes vollzogen und das Transplantat in den Defekt eingefügt:

Operation am 10. 12. 1928 (Geh. Medizinalrat Lexer). Schnitt durch die Mitte der Unterlippe senkrecht durch das Kinn und durch den Kiefer, von der Kinnspitze aus bis zur Retromaxillargegend. Das eingeheilte Knochenstück wird zusammen mit dem Wangenlappen nach außen abgehoben. Es löst sich dabei seine gewucherte Bindegewebskapsel, so daß gerade die Fläche des Transplantates, welche durch die vorhergehende Einheilung durch die Bindegewebskapsel geschützt sein könnte, jetzt freiliegt. Nach stumpfer Lösung der Weichteile vom unteren Kieferrand, nach stumpfer Präparation bis zur Schleimhaut, wird rechts der zweite Schneidezahn gezogen, mit Hilfe der Deschamp'schen Nadel die Drahtsäge durch-

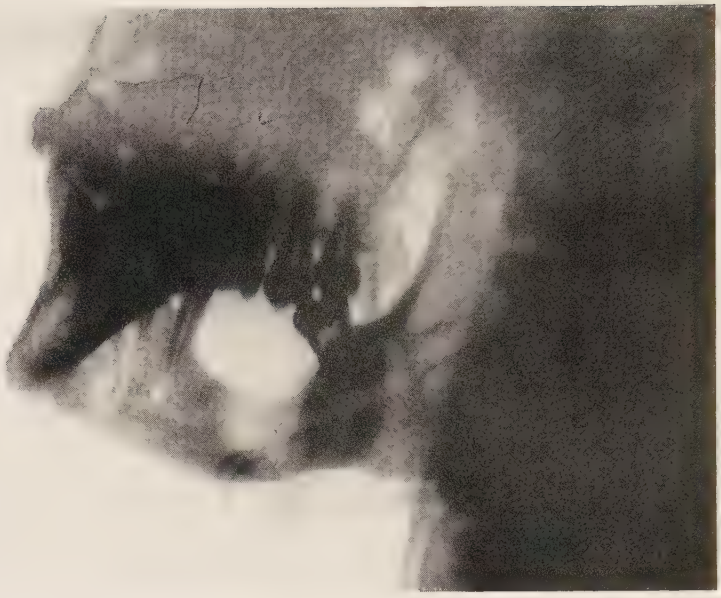

Abb. 35

Röntgenbild am 5. 11. 28 (Tag der Aufnahme). In der Gegend der Zahnlücke des rechten Unterkiefers sieht man einen etwa walnußgroßen Aufhellungsbezirk, der nur verwaschene Knochenstruktur zeigt und unregelmäßig in die Umgebung übergeht.

geführt und an dieser Stelle der Unterkiefer durchsägt. Nachdem die Kieferstümpfe auseinandergezogen sind, läßt sich die Schleimhaut hinter dem Tumor bis in die Umschlagstelle hinein vom Kiefer abtrennen. Auf der Außenseite müssen einige Masseterenfasern scharf abgelöst werden. Sodann liegt die hintere Partie des Kiefers frei und es erfolgt nach oben vom Kieferwinkel die Durchtrennung des Unterkiefers. Der 3. Trigeminusast wird zentralwärts ausgedreht. Die Blutung aus der Arterie wird mit Wachs gestillt. Das hintere Transplantatende braucht weiter nicht mehr präpariert zu werden, weil es sich vorher von seiner Kapsel entblößt hat. Es paßt ohne weiteres unter das etwas abgehobene Periost des Kieferdefektes. Schwierigkeiten macht aber das vordere Transplantatende, weil das Knochenstück nicht lang genug ist. Man kann es nicht unter eine Periostplatte am Unterkiefermittelstück schieben, sondern nur neben die Sägeflächen lagern und durch Catgutnähte festhalten, welche am Kieferstumpf Schleimhaut und Periost, am Transplantatende das nach außen sitzende Gewebe fassen. Schichtweiser Wundverschluß, Drainage.



Abb. 36
Röntgenbild am 17. 11. 28 nach vollzogener Vorpflanzung.

Abb. 37
Röntgenbild am 4. 12. 28, 3 Wochen nach der Vorpflanzung.

Das gewonnene Resektionspräparat zeigte makroskopisch, daß gegenüber dem Aufnahmebefund der Unterkieferknochen in stärkerem Grade geschwulstartig aufgetrieben war. Die ihm ursprünglich aufsitzende pilzartige Wucherung war beträchtlich größer geworden. Die mikroskopische Untersuchung des Unterkieferknochens ergab eine Aktinomykose. In manchen Abszessen waren typische Aktinomycesdrusen nachweisbar.

Es handelte sich hier also um einen Fall der sehr seltenen zentralen Kieferaktinomykose, und zwar in ihrer anderen Form als zentrale Neubildung, welche auch als zentrales Aktinomykom bezeichnet worden ist und welche in vielen Fällen besondere Schwierigkeiten in der Differentialdiagnose verursacht. Auf Grund des klinischen und röntgenologischen Befundes in vorliegendem Falle mußte die Erkrankung anfangs für ein Sarkom gehalten werden.

Weiterer Verlauf:

12. 12. 1928: Wundumgebung leicht gerötet und geschwollen. Reichliche Eiterung aus dem Drain.

28. 12. 1928: Operationswunde an der Außenseite bis auf einige Fisteln verheilt, so daß das Drain schon seit einigen Tagen wegbleiben konnte. Subjektives Wohlbefinden. Röntgenbestrahlungen und Jodkaligaben.

31. 12. 1928: Röntgenbefund (3 Wochen nach der Resektion): Abb. 38. Der Span steht am rechten Unterkiefer in guter Stellung. Die Callusbildung, insbesondere der oberen Konturseite, ist deutlich entwickelt.

10. 1. 1929: Seit 8 Tagen wechselnde Schwellung der rechten Wange mit Lidödem. Keine Fluktuation. Sondierung der wenig sezernierenden Fisteln läßt nicht auf rauhen Knochen kommen. Am 9. 1. 1929 hat sich auf Angabe des Patienten von der inneren Fläche des Unterkiefers ein kleiner Sequester abgestoßen.

16. 1. 1929: Die Schwellung wechselt. Auch die etwa hirsekorngroßen Fisteln wechseln. Zur Zeit bestehen deren drei, aus denen wenig, aber dicker Eiter dringt. Immer noch schwerer Foetor ex ore.

Auf Wunsch wird der Patient in ambulante Weiterbehandlung entlassen.

Eine Röntgenaufnahme vom 4. 2. 1929 zeigt, im Vergleich zur letzten Aufnahme, daß die Knochenstruktur des implantierten Knochenstückes im rechten Unterkiefer verwaschen ist. Sie zeigt Aufhellungen und unregelmäßige Verdichtungen. In der Gegend

Abb. 38

Röntgenbild am 31. 12. 28, 7 Wochen nach der Vorpflanzung, 3 Wochen nach der Resektion.

des Unterkieferwinkels befindet sich ein etwa bohnengroßer unregelmäßiger dichter Schatten, der einem Sequesterschatten entspricht.

Am 6. 5. 1929 fand bei dem inzwischen seiner Arbeit nachgehenden Patienten eine Nachuntersuchung statt: Etwa ½ cm über dem unteren Rande des rechten Unterkiefers in der Gegend der Vereinigungsstelle des Transplantates mit dem vorderen Kieferstumpf bestand eine erbsengroße Fistel. Mäßiger Foetor ex ore. Auf Angabe des Patienten haben sich wiederholt einige kleine Knochensplitter abgestoßen.

Das Röntgenbild (Abb. 39) vom 6. 5. 1929 (5 Monate nach der Unterkieferresektion) zeigte im Vergleich zur letzten Aufnahme, daß das Transplantat in den oberen Abschnitten eine wellige Konturierung angenommen hat und mit dem Unterkiefer in Verbindung steht. Von den unteren Abschnitten haben sich einzelne Knochensequester abgestoßen, die teilweise noch in loser Verbindung mit

dem Transplantat stehen, teilweise in den Weichteilen liegen. Die Struktur der unteren Abschnitte des Transplantates ist stellenweise unregelmäßig aufgehellt.

Abb. 39

Röntgenbild am 6. 5. 29, 6 Monate nach der Vorpflanzung, 5 Monate nach der Resektion.

III.
Kritik der Axenhausenschen Knochenvorpflanzung am Unterkiefer.

Für Ollier, der seit 1860 Untersuchungen über die Histologie implantierten Knochens anstellte und der die Bedeutung des mitverpflanzten Periosts erkannte, um die Knochensubstanz am Leben zu erhalten, stand die Möglichkeit, ein verpflanztes Knochenstück lebend einzuheilen, außer Frage, wenn es demselben Individuum oder derselben Art entstammte. Bei heteroplastischen Transplantaten aber sah er, daß dieselben zwar einheilen und eine Zeitlang leben, später aber der Degeneration und Resorption verfallen und bestenfalls, wenn sie in ein ossificationsfähiges Lager verpflanzt wurden, durch junges, vom neuen Boden geliefertes Knochengewebe ersetzt werden. Die Ursache, warum hier das Transplantat zugrunde geht, sah Ollier in dem Verlust der Lebenskraft der das Transplantat aufbauenden Zellen, die nun in eine fremde Umgebung hineingebracht wurden, welche ihren erforderlichen, arteigenen Lebensbedingungen nicht die genügende Aehnlichkeit zu bieten vermochte.

Dagegen gelangte Barth durch Tierversuche an Schädeldefekten 1894 zu dem Ergebnis, daß die Wiedereinheilung ausgelöster, arteigener Knochenstücke mit Erhaltung ihrer Lebensfähigkeit nicht vorkommt. Dieselben sterben ab und werden sekundär durch die regenerativen Kräfte des knöchernen Lagers in lebendes Knochengewebe umgebaut. Nur an sehr jungen Tieren sah Barth die Einheilung mit Erhaltung des Zellebens erfolgen, welche sich jedoch nur auf einzelne Bezirke beschränkte. Die Erhaltung des Periosts hat in Barth's Versuchen keinen Einfluß auf das Schicksal des verpflanzten Knochens gehabt, es starb in jedem Falle ab.

Aber auch die von Ollier getroffene Unterscheidung zwischen Auto-, Homo-, Heteroplastik war durch Barth's Befunde hinfällig geworden, weil nach seiner Ansicht ein prinzipieller Unterschied in der Einheilungsweise eines lebenden Knochenstückes, ob man es nun auf ein Tier derselben oder einer anderen Art übertrage, tat-

sächlich nicht bestehe; es sterbe ab und seine Einheilung erfolge hier wie dort in der nämlichen Weise.

Seit 1905 betrieb Lexer, vor allem durch klinische Versuche, die planmäßige Erforschung der Verwendbarkeit der verschiedenen Arten der Knochentransplantation. 1908 hat Lexer auf dem Chirurgischen Kongreß über eine Reihe von Operationen am Menschen berichtet, durch welche vor allem der klinische Wert der periostgedeckten Autoplastik für große periostlose Defekte erwiesen und festgestellt war, daß auch die Homoplastik sowohl superiostal ohne Transplantatperiost als mit Transplantatperiost in periostlosen Defekten Erfolge gibt, die sich klinisch nicht von der Autoplastik unterscheiden. Dagegen zeigte sich, daß toter Knochen in periostlosen Defekten der Resorption anheimfällt, daß aber der tote Knochen, sofern man ihn superiostal verpflanzt, von einer periostalen Knochenschicht umgeben wird, die mit ihm verwächst und ihn allmählich ersetzt.

In Uebereinstimmung mit den klinischen Erfahrungen, die sich mit Barth's Befunden nicht vereinbaren ließen, kam Axhausen 1909 auf der Basis einer langen Reihe von Tierversuchen zu den Ergebnissen, daß zwar das frisch transplantierte Knochengewebe fast in allen Teilen abstirbt, nicht aber das mitüberpflanzte Periost, das lebend und produktionsfähig bleibt, und auch nicht das ganze Knochenmark. Er zeigte, daß der Ersatz der abgestorbenen Knochensubstanz nicht vom Transplantatlager allein, sondern auch vom mitverpflanzten Periost und Mark ausgeht und daß deshalb ein wesentlicher Unterschied besteht, ob man lebenden arteigenen oder toten Knochen verpflanzt.

Axhausen untersuchte die ersten Vorgänge der lebenden Einheilung, die nach Einlagerung von periostbedeckten Femurstücken homoplastisch in die Rückenmuskulatur bei Ratten sich im Transplantatlager abspielten. Am ersten Tage waren dort entzündliche Veränderungen bemerkbar, die Blutgefäße waren stark gefüllt und von ausgewanderten Leukozyten und Erythrozyten umgeben. Die das Transplantat zunächst umgebenden Muskel- und Bindegewebsfasern des Weichteillagers waren durch Gewebsflüssigkeit auseinandergedrängt, Leukozyten und Erythrozyten befanden sich in Menge in den Gewebsspalten. An manchen Stellen hatten die zelligen Elemente und mit ihnen die Gewebsflüssigkeit schon das Periost des Transplantates erreicht und lagen zwischen seinen äußeren Schichten besonders dort, wo das Periost unmittelbar an gefäßreiches Bindegewebe oder gefäßführendes Muskelgewebe des Lagers heranreichte. In den nächsten Tagen bildete sich in dem vorher mit Oedem, Leukozyten und Erythrozyten durchsetzten Gewebsspalten ein Keimgewebe, das gegen den Knochen vordrang. Am 4. Tage sah man an solchen Stellen, wo die Leukozyten rasch

an das Periost herantreten konnten, das Keimgewebe bis an den Knochen heranreichen und mit den erhaltenen Zellen der Proliferationsschicht zusammenfließen. Dementsprechend zeigte sich am 5. Tage an den gleichen Stellen Zellwucherung in der subperiostalen Schicht und die erste Bildung von osteoidem Gewebe. Anders jedoch an Stellen, die einer leichten Versorgung mit ernährendem Material unzugänglich waren, z. B. durch festanhaftende Muskelfasern. Selbst wenn hier das Vordringen des jungen Keimgewebes in einiger Zeit bis zum Periost beendet war, so zeigte das völlige Fehlen der Kerne in dem Periost dieses Bereiches, daß auch dann das hier tote Periost nicht mehr zu Proliferationsvorgängen gebraucht werden konnte. Zu gleicher Zeit, am 5. Tage, bot das ganze Markgewebe die Zeichen der Nekrose bis auf eine Grenzzone an den Markkanalöffnungen. Hier waren die Markzellen erhalten geblieben und man sah von der Umgebung junges Bindegewebe und zarte blutgefüllte Gewebssprossen hineinziehen. Am 6. Tage war es in diesem Bezirk an einer Stelle der Innenfläche der Femurcompacta zur Bildung jungen Knochengewebes gekommen.

Grundbedingung für die lebende Einheilung eines Transplantates ist folglich die Möglichkeit rascher und guter Ernährung vom neuen Mutterboden aus. Sie erhält das Leben der wichtigen Kambiumzellen des Transplantatperiosts, ebenso bleiben auf der Markseite Zellen erhalten, welche in unmittelbarer Berührung mit dem Wundbette stehen. Je rascher das Transplantat ernährt wird, desto mehr Osteoplasten des Periosts, Endosts und Marks können lebend und wucherungsfähig bleiben und mit dem Umbau der inzwischen abgestorbenen Knochensubstanz in lebende beginnen.

Axhausen bezweckt mit der Vorpflanzung periostbedeckten Eigenknochens zum Ersatz von Unterkieferdefekten die Herstellung einer organischen Verbindung des Transplantates mit dem neuen Boden, bevor das Transplantat an den endgültigen Platz seiner Bestimmung gelangt, an welchem es wegen der Nachbarschaft der keimreichen Mundhöhle, deren Schleimhaut bei der Operation verletzt werden kann, der Gefahr einer Infektion ausgesetzt ist.

Der Gedanke der Vorpflanzung ist nicht neu. So wird bei der Nasenplastik zunächst eine Platte aus der Tibia unter die Armhaut (Bildung einer Armnase) oder unter die Stirnhaut eingelagert, um später nach zuverlässiger Einheilung in den Defekt verpflanzt zu werden. Zur Deckung von Unterkieferdefekten selbst sind solche Verfahren angewendet und bereits im Abschnitt „Gestielte Plastik mit frei eingepflanztem Knochen" besprochen worden, v. Rydygier, besonders aber Heller, Oppel, Luxenburger schlugen diesen Weg ein.

Periostgedeckte arteigene Transplantate haben nicht allein den Vorzug Defektersatz aus eigenen Mitteln leisten zu können, sondern

auch den, daß sie an Stellen angewendet werden können, wo die Wundasepsis häufig gefährdet ist, weil eine milde Infektion im Wundgebiete nicht notwendigerweise zur Ausstoßung des ganzen Transplantates führt, sondern es kann trotz der Infektion und obwohl das Knochengewebe infolge der Ueberpflanzung abgestorben ist, der größte Teil des eingepflanzten Knochens erhalten bleiben, während nur Teile derselben abgestoßen werden.

Erklärung fanden diese Vorgänge in Axhausen's Arbeiten. (Verh. dtsch. path. Ges. 1913; Dtsch. Med. Wochenschr. 1914 Nr. 3.) Eine milde Infektion vermag nur langsam bis zum Transplantate sich auszubreiten. Dagegen erfolgt die Revascularisation des Periosts und damit die „Wiederbelebung" der periostalen Tätigkeit dort, wo sie überhaupt möglich ist, verhältnismäßig rasch. Da mit der periostalen Tätigkeit schon frühzeitig der Ersatz im Innern des periostbedeckten nekrotischen Knochens erfolgt, so stößt der wachsende Abszeß nicht nur auf toten Knochen, sondern auf das lebende, zumeist wuchernde Periost und auf einen von lebenden Knochen durchwachsenen Knochen.

Dieser Vorteil des periostgedeckten Eigenknochens kann aber nach der Ansicht von Axhausen bei der Deckung von frischen Unterkieferdefekten unter Umgehung der Vorpflanzung nicht zur Geltung kommen, da eine etwaige Infektion infolge Eröffnung der Mundhöhle so schwer sei, daß es zur rettenden organischen Verbindung mit dem neuen Mutterboden nicht kommen kann, sondern das Transplantat in seiner Gesamtheit ausgestoßen werde.

Axhausen glaubt daher sicherer zu gehen durch Vorpflanzung vor dem Defektersatz, weil dadurch das Transplantat schon Ernährungsanschluß erhält, bevor eine etwaige Infektion durch eine bei der Resektion erfolgende Eröffnung der Mundhöhle herantritt, so daß es in diesem Falle widerstandsfähiger ist. Die schädigende Wirkung des Eiters beschränke sich dann auf die meist freiliegenden, periostentblößten Enden des Transplantates. Nur dort komme es innerhalb des toten Knochens zur Demarkation kleiner Endsequester, während der Hauptteil trotz Infektion erhalten bleibe und in lebenden Knochen umgebaut werde.

In dem Gedanken, daß die bereits gewonnene feste Verbindung mit dem neuen Boden wirksamsten Schutz gegen die Gefahr der Ausstoßung bei ausbrechender Infektion gewährt, liegt der große theoretische Vorteil der Axhausen'schen Vorpflanzung periostgedeckter Knochenstücke zum Ersatz von Unterkieferdefekten.

Wie bewährte sich diese theoretische Erwägung in der Praxis?

In den bereits vorerwähnten von Axhausen operierten Fällen entsprach das Verfahren den Erwartungen.

In dem ersten (Adamantinom) trat nach vollzogener Resektion und Defektersatz mit einem vorgepflanzten Knochenstück infolge Eröffnung der Mundhöhle schwere Infektion im Wundgebiete ein. Nach Eröffnung des Wundabszesses gingen die Entzündungserscheinungen sofort zurück. Nur am hinteren Ende des Transplantates erfolgte partielle Sequestrierung eines winzigen Knochenstückes, im übrigen blieb das Transplantat erhalten.

In Axhausen's zweitem Falle (trockene Osteomyelitis des Unterkiefers mit Sequesterbildung) wurde das vorgepflanzte Transplantat in Stücke zerlegt und in die Buchten der stark verdünnten Knochenschale, aus der vorher die Sequester entfernt worden waren, eingefügt. — Trotzdem in pyogen infiziertem Gebiete gearbeitet wurde, trotzdem bei der Operation die Wundhöhle in ziemlich erheblicher Ausdehnung offen lag, und trotzdem das Transplantat in Stücke zerlegt wurde, ist unter Drainage im hinteren Wundwinkel die Heilung per primam erfolgt.

Hierin darf wohl ein Beweis erblickt werden, daß in gewissen Fällen die erhöhte Widerstandsfähigkeit vorgepflanzter Knochenstücke von Vorteil ist.

Der im vorhergehenden mitgeteilte Fall der Münchener Chirurgischen Universitätsklinik, der gemäß dem Vorschlage von Axhausen operiert wurde, hat aber gezeigt, daß das Verfahren in gewissen Fällen ungeeignet erscheint.

So beispielsweise in den Fällen, wo nicht mit völliger Sicherheit ein bösartiger Tumor auszuschließen ist, denn man ist gezwungen, mit der Resektion, die beim malignen Tumoren doch äußerst dringend ist, einige Wochen zu warten. Während dieser Wartezeit, die unter Umständen durch eine dazwischenkommende Erkrankung des Patienten oder durch eine Infektion im Operationsgebiete sehr lang werden kann, fallen weiter große Teile des Unterkieferknochens dem zerstörenden Wachstum der bösartigen Geschwulst anheim.

So zeigt auch bei jenem Patienten das Röntgenbild, daß der Tumor in den vier Wochen, welche zwischen der Vorpflanzung und der Resektion verstreichen mußten, gewachsen ist.

Es besteht aber in solchen Fällen auch die Gefahr fortschreitender Metastasierung von Geschwulstzellen und der Allgemeinzustand des Patienten erfährt, wenn der ihn beeinträchtigende, bösartige Prozeß nicht sofort beseitigt wird, eine zunehmende Schädigung.

Für jeden Fall kann das Transplantat bei der Vorpflanzung nicht so eingelagert werden wie es soll, z. B. bei Erkrankungen, die auch den aufsteigenden Ast in sehr umfangreichem Ausmaße ergriffen haben.

Eine genaue Feststellung, in welchem Ausmaße die Resektion vollzogen werden muß, um dadurch die Länge des zu entnehmen-

den Transplantates genau zu bestimmen, ist selten möglich, da man auch mittels des Röntgenbildes nicht exakt beurteilen kann, wieweit sich der Prozeß in den Knochen erstreckt, noch zu bemessen vermag, in welcher Ausdehnung der Tumor während der Vorpflanzungszeit noch wachsen oder die betreffende Krankheit sich ausbreiten wird. — So erwies sich denn auch im beschriebenen Falle das vorgepflanzte Knochenstück als zu klein. Das vordere Transplantatende konnte nicht unter eine Periostplatte des vorderen Unterkieferfragmentes geschoben, sondern nur neben die Sägefläche gelagert und durch Katgutnähte befestigt werden, welche am Kieferstumpf, Schleimhaut und Periost, am Transplantatende das nach außen sitzende Gewebe faßte.

Es sei erwähnt, daß die von Axhausen gepflogene Vereinigungsart zwischen Transplantat und Periost mittels Bohrlöcher und Draht vermieden wurde. Die Verbindung eines Transplantates mit einem Knochenende gelingt nie so rasch und sicher, als wenn das Transplantat in eine Periosttasche eingeschoben werden kann, eine Vereinigungsart, die Lexer namentlich für Unterkieferdefekte angegeben hat. Allerdings ist zunächst eine feststellende Schiene anzuwenden (Gleitschiene, Zinngußschiene).

Es ereignete sich während der Hauptoperation, als das eingeheilte Knochenstück zusammen mit dem Wangenlappen nach außen gehoben wurde, daß sich dabei die um das Transplantat gewucherte Bindegewebskapsel löste, so daß die Fläche des Transplantates, welche infolge der vorhergehenden Einheilung durch die Bindegewebskapsel in organische Verbindung mit dem neuen Boden getreten war, jetzt freilag.

Das gleiche trat in einem von Limberg mitgeteilten Falle ein. Als 8 Monate nach der Vorpflanzung die Rippe vom Unterkieferknochen, unter dessen Periost sie eingelegt worden war, getrennt wurde, verlor dieselbe fast völlig ihren Zusammenhang mit den Weichteilen.

Dieses Mißgeschick braucht nicht einzutreten, wird sich aber in manchen Fällen, wie erwiesen, trotz sorgfältigstem Vorgehen nicht vermeiden lassen.

Auch das vorgepflanzte Knochenstück ist vor einer von der Mundhöhle aus fortgeleiteten Infektion nicht völlig sicher geschützt.

So erlebte Limberg in einem Falle, daß nach der Voroperation eine Eiterung eintrat. Dieselbe dauerte mehrere Wochen an, dann wurde eine Naht und ein kleiner Sequester am vorderen Ende der vorgepflanzten Rippe ausgestoßen. Das über der Rippe liegende Gewebe wurde narbig verändert.

Erkrankt aber der Patient in der Zeit der Vorpflanzung an einer akuten Infektionskrankheit, so kann die vorgepflanzte Knochenspange in allen ihren Teilen zugrunde gehen. — Außerdem erhöht

eine eitrige Entzündung im Operationgebiet vor der Resektion des erkrankten Kieferabschnittes die Gefahr und Schwierigkeiten des späteren Eingriffes.

Die Vorpflanzung schließt aber auch aus, das Bestehen einer latenten Infektion in dem Gebiete, in das hinein die Transplantation erfolgen soll, vorher festzustellen. Somit kann niemals die Bürgschaft übernommen werden, daß das Transplantat in ein einwandfreies Lager eingebracht wird.

Die geeignete und exakte Technik bei Ausführung der freien Transplantation so wie diese am Unterkiefer zuerst von Lexer angewandt worden ist, gibt dem Operateur Mittel und Wege an die Hand, sowohl durch geeignete Zurichtung des Transplantats als auch des künftigen Lagers, unter Berücksichtigung genauester Blutstillung, ferner indem durch im Bedarfsfalle zweizeitiges Vorgehen ruhende Infektion erkannt und die Möglichkeit einer von der Mundhöhle aus fortgeleiteten Infektion durch Naht der etwa bei der Resektion eröffneten Mundschleimhaut und hierauf folgende angemessene Wartezeit bis zur Ausführung der Transplantation, ausgeschaltet wird, die nötigen Bedingungen für eine rasche Einheilung des Transplantates im neuen Lager zu schaffen. Somit gewinnt das Transplantat frühen Anschluß an die Ernährungsquelle der Nachbarschaft und die knochenbildenden Kräfte sowohl des Transplantats als auch der Unterkieferstümpfe vereinigen sich zum Umbau und Einbau.

Lexer hält es auf Grund seiner Erfahrung beim Ersatz von Unterkieferdefekten durch periostgedeckte Transplantate für einen Fehler, bei avirulenter Infektion des Transplantatbettes das Transplantat zu entfernen, da eine knöcherne Vereinigung der Unterkieferdefektstümpfe meist doch noch zustande kommt. Denn auch der frei transplantierte autoplastische, periostgedeckte Knochen stirbt nicht in allen Teilen ab, wenn trotz zweizeitigen Vorgehens Infektion an ihn herantritt, wie die Erfahrung gezeigt hat. Auch bei auftretender Eiterung ist es nicht nötig, das eingepflanzte Knochenstück zu entfernen, sondern die natürliche Sequestrierung abzuwarten. Stoßen sich Teile ab, so bleibt doch oft ein großer Teil, vor allem aber das Periost, von dem die Neubildung ausgeht, erhalten. Gelegentlich sieht man sogar nach eitriger Abstoßung eines ganzen Transplantates infolge schwerster Infektion (wie man das namentlich in den ersten Kriegsjahren bei freier autoplastischer Deckung von Unterkieferdefekten mehrfach beobachtet hat), daß der ersetzte, periostlose Defekt allmählich eine knöcherne Brücke erhält, was bei Verwendung von periostgedeckten Transplantaten nur von den im Wundlager angeheilten Periostteilen aus geschehen kann.

Aus diesen Erwägungen kann für die Vorpflanzung nur eingetreten werden in solchen Fällen, wo erstens durchaus gutartige

Unterkiefererkrankungen vorliegen: gutartige Tumoren und Nekrosen, deren Ursache wie in allen von Limberg behandelten Fällen jahrelang zurückliegt, und die in nicht zu umfangreichem Ausmaß den aufsteigenden Unterkieferast befallen haben.

Zweitens bei Wachstumsstörungen des Unterkiefers, Mikrognathie und Asymmetrie, die eine Verlängerung des Unterkiefers notwendig machen, weil hierbei nach vollzogener Osteotomie und Auseinandersperrung der Fragmente durch das Transplantat die gedehnte Mundschleimhaut häufig einreißt, ein Ereignis, das Limberg durch sein intraorales Vorgehen sogar künstlich herbeiführt. Folglich ist hier die Infektion des Transplantates kaum zu vermeiden und es ist vorzuziehen, die erhöhte Widerstandsfähigkeit vorgepflanzter Knochenstücke auszunutzen.

Die vorliegende Arbeit wurde im Juli 1930 fertiggestellt. Aus äußeren Gründen kann dieselbe erst jetzt zur Veröffentlichung gelangen. Die seit Juli 1930 erschienene Literatur konnte nicht mehr berücksichtigt werden.

Am Ende der Arbeit sei mir gestattet meinem hochverehrten Lehrer Herrn Geheimen Rat Professor Dr. Lexer für die gütige Erteilung des Themas meinen ergebensten Dank auszusprechen.

Herrn Privatdozenten Dr. v. Seemen danke ich für die Ueberwachung der Arbeit höflichst.

Literaturverzeichnis.

Abadie: Greffe osseuse après résection du maxillaire inférieur. Revue d'orthop. 1912, Nr. 6, November.

Allison: Direct implantation of bone grafts. Surgery, gynecologie and obstetrices 1910, März, p. 303.

Mc. Arthur, Lewis: Atypical operations of the jaws and mouth for malignant growths. (Atypische Operationen an den Kiefern und im Munde wegen maligner Geschwülste.) Journ. of the americ. med. assoc., Bd. 79, 1922, Nr. 18, p. 1484/86.

v. Auffenberg: Osteoplastische Verlängerung des Unterkiefers bei Mikrognathie. Nach v. Eiselsberg. Archiv f. klin. Chir., Bd. 79.

Axhausen: Histologische und klinische Gesetze der freien Osteoplastik auf Grund von Tierversuchen. Archiv f. klin. Chir., Bd. 88.

— Ueber den Vorgang partieller Sequestrierung transplantierten Knochengewebes. Archiv f. klin. Chir., Bd. 89, 1909.

— Die aseptische Knochennekrose und ihre Bedeutung für die Knochenpathologie. Verhandlungen der Deutschen Pathologischen Gesellschaft 1913.

— Knochennekrose und Sequesterbildung. Deutsche Med. Wochenschr. 1914, Nr. 3.

— Kritische Bemerkungen und neue Beiträge zur freien Knochentransplantation. Archiv f. klin. Chir., Bd. 94.

— Berliner Gesellschaft für Chirurgie 1927. Aussprache zu Kleinschmidt's Vortrag: Zur Frage des Unterkieferersatzes bei halbseitiger Exartikulation. Ref. Zentralbl. f. Chir. 1927.

— Ueber die erhöhte Anwendbarkeit der freien Knochenüberpflanzung in der Kieferchirurgie mittels der Knochenvorpflanzung. Der Chirurg. Heft 1, 1928, S. 23.

Bardenheuer: Vorschläge zu plastischen Operationen bei chirurgischen Eingriffen in der Mundhöhle. Archiv f. klin. Chir., Bd. 43, 1892.

— Resektion des Unterkiefers und Resektion des Oberkiefers. Archiv f. klin. Chir., Bd. 44.
Dasselbe: Zentralbl. f. Chir., Bd. 19, 1892.

— Ueber partielle Unterkieferresektion mit Bildung einer natürlichen Prothese durch Knochentransplantation. Zentralbl. f. Chir. 1896, S. 1177.

Barth: Ueber Osteoplastik in histologischer Beziehung. Archiv f. klin. Chir., Bd. 48, 1894.

— Zur Frage der Vitalität replantierter Knochenstücke. Berliner klin. Wochenschr. 1894 Nr. 14.

— Nochmals zur Frage replantierter Knochenstücke. Archiv f. klin. Chir. 1897 S. 471.

— Ueber Osteoplastik. Archiv f. klin. Chir. 1908, Bd. 86, S. 859.

Beck: Plastic reconstruktion of the lower jaw. Journ. of american med. assoc. 1906 p. 743.

Becker: Die chirurgische Behandlung der Schußverletzungen des Gesichts und des Kiefers. Reservelazarett 7 (Kieferlazarett Hannover). Zahnärztliche Orthopädie und Prothese 1915.

Behrend und Bauchwitz: Ein Beitrag zur Prothesenbildung nach Unterkieferresektion. Deutsche Zeitschr. f. Chir., Bd. 128, S. 150.

Benradt: Aus den Kieferschuß-Stationen der Hamburger Reservelazarette. Zahnärztliche Orthopädie und Prothese 1915, Heft 9/10.
v. Bergmann: Vorstellung eines Mannes mit sehr umfangreicher Abreißung des Unterkiefers und seiner Bedeckung durch das Sprengstück eines Böllers. Zentralbl. f. Chir. 1883 S. 21.
Berndt: Improvisierter Ersatz des Knochendefekts nach halbseitiger Unterkieferresektion (Exartikulation). Archiv f. klin. Chir., Bd. 56.
Billing: Beiträge zur Vereinfachung und einheitlichen Methodik der prothetischen Behandlung von Unterkieferresektionen und Exartikulationen. V. Internat. zahnärztlicher Kongreß 1909.
— Von der Unterkieferresektionsprothese. Stockholm 1910. (Isaak-Marcus Verlag.)
— Siehe Salomon: Das Billing'sche Hohlschraubenband in der Therapie der Kieferbrüche. Oesterr.-ung. Vierteljahresschr. f. Zahnheilkunde 1916.
Billroth: Osteoplastische Resektionen des Unterkiefers nach eigener Methode. Archiv f. klin. Chir., Bd. 2, p. 651, 1862.
— Chirurgische Erfahrungen, Zürich 1860/1867. Archiv f. klin. Chir., Bd. 10, p. 86, 1869.
Bimstein: Ueber Kieferresektionen nach Schußverletzungen. Zahnärztliche Orthopädie und Prothese 1915, Heft 2.
Blair: Undeveloped lower jaw with limited excursion. Journ. of american med. assoc. LIII, 3.
Boennecken: Ueber Unterkieferprothese. Verhandlg. d. Deutschen odontholl. Gesellsch., Bd. 4, 1892/93.
— Ueber Unterkieferprothese. Zentralbl. f. Chir. 1893 S. 326.
Bramann: siehe König. Deutsche Zeitschr. f. Chir., Bd. 88, 1907.
Brandt: Beiträge zur Chirurgie der Mundhöhle. Berliner klin. Wochenschr. 1904, Nr. 22, S. 579.
— Unterkieferprothese. Münchener Med. Wochenschr. 1910 Nr. 52.
Bruhn: Zur Indikationsstellung für die Anwendung der verschiedenen Kieferstützapparate. II. Teil. Zentralbl. f. Chir. 1916 S. 385.
— Die gegenwärtige Behandlung der Kieferschußverletzungen (Düsseldorfer Lazarett für Kieferverletzungen). Wiesbaden, J. F. Bergmann 1916.
— Die Anwendung der Hakenextension in der Kieferchirurgie. Zeitschrift f. Stomatologie XXIII, Nr. 3, 1925.
— Ueber die Kontinuitätstrennungen der Unterkiefer und das Grundsätzliche ihrer Behandlung. Fortschr. f. Therap. 1926, Heft 8/9.
Bruns O.: Münchener Med. Wochenschr. 1903, Nr. 36.
Buchbinder: Ersatz resezierter Unterkieferknochenstücke durch lebend implantierten Knochen. Zentralbl. f. Chir., Bd. 40, S. 870.
Cassanello: Restaurationе della mandibola con trapianti osteoperiostei tibiale. (Wiederherstellung des Unterkiefers mit Knochen-Periost-Transplantaten aus der Tibia.) Arch. ital. di chir., Bd. 18, p. 90/98, 1927.
Cavina: Trapianti ossei per pseudarthrosi e perdite di sostanza della mandibola (Knochentransplantationen bei Pseudarthrosen und Substanzverlusten des Unterkiefers). Chirurg. d. org. di movim., Bd. 5, Nr. 4, p. 417/465, 1921.
Chubb: Bone-grafting of the fractured mandible. With an account of sixty cases. (Knochenüberpflanzung bei Unterkieferbrüchen mit einem Bericht über sechzig Fälle.) Lancet Bd. 199, Nr. 1, S. 9—14, 1920.
— A further series of forty cases of bone-grafts mandibles. (Eine weitere Folge von 40 Fällen von Unterkiefertransplantationen.) Lancet, Bd. 200, Nr. 13, S. 640/641, 1921.
Cole: British Journal of Surgery July 1918.

Coughlin: A new treatment for undeveloped lower jaw. (Eine neue Methode zur Behandlung der Entwicklungshemmungen des Unterkiefers.) Journal of the american. med. assoc., Bd. 84, Nr. 6, S. 419/21, 1925.

Czerny: Siehe König. Deutsche Zeitschr. f. Chir., Bd. 88, 1907

Debout: De la restauration mécanique des mâchoires supérieure et inférieure. Bulletin général de Thérapeutique Médicale et Chirurgicale Vol. 63, p. 184, p. 236, Paris 1862.

— De la restauration mécanique de la mâchoire inférieure. Bulletin général de Thérapeutique Médicale et Chirurgicale Vol. 65, p. 189, p. 234, Paris 1863.

Dufourmentel: La constitution du massif maxillaire inférieur après destruction traumatique ou chirurgicale partielle ou totale. Journal de chir., Bd. 16, Nr. 2, p. 171/179, 1920.

Delageniere: Bull. et Mém. soc. Chir., Bd. 42, Paris, Mai 1916.

Dieschin: Osteoplastische Operation nach der Methode Prof. P. J. Diakonows bei der teilweisen Resektion des Unterkiefers. Die Chirurgie 1897, Nr. 6, Russisch. Ref. Zentralbl. f. Chir. 1897, p. 1351.

Dorrance and Williams: Intermaxillary splint. The Dental Cosmos LXVII, Nr. 9, p. 865, 1925.

Eckstein: Hypoplasie des Unterkiefers. 46. Vers. d. Deutschen Gesellsch. f. Chir. Zentralbl. f. Chir. 1922, Nr 24.

Egger: Eindrücke aus stomatologischen Abteilungen französischer Kriegslazarette. Ref. Oesterr.-ungar. Vierteljahresschr. f. Zahnheilkunde 1916.

v. Eiselsberg: Wiener klin. Wochenschr. 1906.

v. Eiselsberg und Pichler: Ueber den Ersatz von Kiefer- und Kinnhautdefekten. Archiv. f. klin. Chir., Bd. 122.

Erkes und Ernst: Die totale Exartikulation der Mandibula und ihr prothetischer Ersatz. Deutsche Zeitschr. f. Chir., Bd. 118.

Ernst: Kieferresektion, Plastik, Prothesen. Festschrift der Zahnheilkunde, II. Bd., Nov. 1926.

— Kieferresektion, -prothese und -plastik. Fortschritte der Zahnheilkunde 1926.

v. Ertl: Behandlung von Kieferschußfrakturen. Wiener klin. Wochenschr. 1916, Nr. 12, S. 367.

— Unsere Resultate der operativen Behandlung der Unterkieferverletzungen. Oesterr.-ungar. Vierteljahresschr. f. Zahnheilkunde 1916.

— K. K. Gesellschaft der Aerzte in Wien. März 1916. Ref. Oesterr.-ungar. Vierteljahreschr. f. Zahnheilkunde 1916.

Esau: Kinnbildung bei Mikrognathie. Zentralbl. f. Chir. 1910, Nr. 52.

Esser: Neue Wege für chirurgische Plastiken durch Heranziehen der zahnärztlichen Technik. Bruns Beiträge z. klin. Chir., Bd. 103, p. 547.

— Lokale Knochenplastiken bei Unterkieferfrakturen. Bruns Beiträge z. klin. Chir., Bd. 103, p. 555.

Fritzsche: Ueber die Unterkieferprothesen und über einen neuen künstlichen Unterkiefer. Deutsche Zeitschr. f. Chir., Bd. 61, S. 560.

Gadány und v. Ertl: Ueber Behandlung der Unterkieferfrakturen. Oesterr.-ungar. Vierteljahresschr. f. Zahnheilkunde 1915.

Gadány: Berichte über Transplantationsverfahren, Erfolge, Mißerfolge. Oesterr.-ungar. Vierteljahresschr. f. Zahnheilkunde 1916.

Ganzer: Aufbißschienen aus Zinn zur Unterstützung des Drahtschienenverbandes bei Kieferschußverletzung. Bruns Beiträge z. klin. Chir., Bd. 101, Heft 2.

— Bericht über die Tätigkeit der Kieferschußstation. Deutsche Monatsschrift für Zahnheilkunde 1915, Heft 10.

— Der frühzeitige Nahtverschluß in Verbindung mit der Immediatprothese bei gleichzeitiger Verletzung des Kiefers und des äußeren Gesichtes. Ebenda.

Gierl: Einige Bemerkungen über die Resektion und Exartikulation des Unterkiefers. Der neue Chiron, Sulzbach 1827, 2. Bd., 2. Stück.

Gensoul Joseph: Lettre chirurgicale sur quelques maladies graves du sinus maxillaire et de l'os maxillaire inférieur, Lyon 1833. Siehe auch Debout: Bulletin générale de Thérapeutique, Vol. 65, p. 238, Paris 1863.

Gluck: Die plastische Chirurgie des 19. Jahrhunderts. Deutsche Klinik im Anfange des 20. Jahrhunderts, Bd. 8, p. 187, 1905.

Gluschkow: Verfahren zur plastischen Resektion der Unterkiefer. Westnik chir. i pogran. oblastei, Bd. X, Heft 30. Ref. Zentralbl. f. Chir. 1928.

Göbell: Zum osteoplastischen Ersatz von erworbenen und angeborenen Unterkieferdefekten. Deutsche Zeitschr. f. Chir. 1913, Bd. 123.

Groß: Behandlungswege bei Resektion des Unterkiefers. Deutsche Zeitschr. f. Chir. 1927, Bd. 202.

Greve: Zur zahnärztlichen prothetischen Hilfe nach Unterkieferresektionen. Bruns Beiträge z. klin. Chir., Bd. 144, S. 747.

v. Hacker und Streißler: Der gegenwärtige Stand unserer klinischen Erfahrungen über die Transplantation lebenden menschlichen Knochens. Bruns Beiträge z. klin. Chir., Bd. 71.

Hahl: Ueber Verbände und Prothesen nach Resektion am Unterkiefer Berliner klin. Wochenschr. 1896, Nr. 47.

— Die Prothesen nach Kieferresektionen. Archiv f. klin. Chir., Bd. 54.

Hashimoto: Ueber die prothetische Nachbehandlung der Unterkieferschußverletzungen. Archiv f. klin. Chir., Bd. 88.

Haun: Ueber die Behandlung von Unterkieferfrakturen und Unterkieferdefekten. Deutsche Monatsschr. f. Zahnheilkunde 1890, Juli, S. 254.

Hauptmeyer: Ueber erfolgreiche Verwendung von Kieferschienenverbänden bei Frakturen und Resektionen, mit besonderer Berücksichtigung der Zinnscharnierschienen. Deutsche Zahnheilkunde 1907/08, Heft 3.

— Kieferbrüche und ihre Behandlung. V. internat. zahnärztl. Kongreß 1909.

Hausmann: Siehe Seelhorst.

Heller: Beitrag zur Methodik der Unterkieferresektionen. Deutsche Zeitschr. f. Chir. 1908, Bd. 92.

Herbst: Die Anwendung meines Okklusionsscharniers nach Resektion des Unterkiefers. V. internat. zahnärztl. Kongreß 1909, S. 526.

Hofmann: Ueber die Verwendung von Draht zum dauernden Ersatz für Kontinuitätsdefekte der Knochen, besonders auch des Unterkiefers. Zentralbl. f. Chir., Bd. 27, S. 1145.

Hohmeyer: Ueber Unterkieferfrakturen. Zentralbl. f. Chir., Bd. 37, S. 81, 1910.

Istomin: Zur Frage der Verwendung der freien Autoplastik bei Hirnbrüchen und Kiefergelenkankylosen. Chirurg. Arch. Weljaminowa, Bd. 30, Heft 2, 1914. Ref. Zentralorgan f. Chir. 1920, Bd. 6.

Ivy: Maxillofacial surgery of the war as applied to civil practice. (Die Anwendung der Kriegserfahrungen in der Kiefer- und Gesichtschirurgie auf die Friedenspraxis.) Dental Cosmos 62, S. 825, 1920.

— Late results in treatment of gunshot fracture of the mandible. With special reference to various methods of bone grafting. (Spätergebnisse der Behandlung von Schußbrüchen des Unterkiefers. Journ. of the amer. med. assoc., Bd. 75, Nr. 20, 1920.

— Operative treatment of unilateral fractures of the mandible (Operative Behandlung von Unterkieferfrakturen, bei welchen keine knöcherne Vereinigung zustande kam). Ann. of surg., Bd. 71, Nr. 3, S. 363/376, 1920.

Joseph: Zur chirurgischen Behandlung der Schußverletzungen des Unterkiefers und seiner Umgebung. Archiv f. klin. Chir., Bd. 111.

Julliard: Résultats éloignés de trois cas de greffe osseuse du maxillaire inférieur. (Ueber weitere Ergebnisse bei drei Fällen von Knochenbolzung am Unterkiefer.) Schweizer Med. Wochenschr., Jahrg. 50, Nr. 25, S. 492/493, 1920.

Kaufmann: Lehrbuch der speziellen Pathologischen Anatomie. Berlin u. Leipzig 1922, S. 462.

Kayser: Eine einfache Methode bei partiellen Unterkieferresektionen den Knochen zu ersetzen. Hygiea 1902 N. F., Bd. II, Heft 4, S. 415. Ref. Hildebrandscher Jahresber. f. Fortschritte auf dem Gebiete der Chirurgie, 1902, S. 511.

Kersting: Versammlung deutscher Aerzte und Naturforscher in Karlsbad. Sektion f. Chir. Hildebrandscher Jahresbericht 1902.

— Behandlung von Unterkieferbrüchen. Deutsche Med. Wochenschr. 1904 S. 390.

— Zahnärztliche Unterkieferbruchschienen. V. Internat. zahnärztl. Kongreß 1909.

Klapp: Tätigkeit des Chirurgen bei Kieferverletzungen. Deutsche Med. Wochenschr. 1916 S. 242.

Klapp und Schröder: Die Unterkieferschußbrüche und ihre Behandlung. Meusser, Berlin 1917.

Kleinschmidt: Zur Frage des Unterkieferersatzes bei halbseitiger Exartikulation. Zentralbl. f. Chir. 1927 S. 795. (Berl. Ges. f. Chir.)

Kohen-Baranowa: Ueber die Prothesenbehandlung nach Resektion und Exartikulation des Unterkiefers. Bruns Beiträge z. klin. Chir., Bd. LX, 1908, S. 727.

Köhler: Gesichtsplastiken nach Schußverletzung. Bruns Beiträge z. klin. Chir., Bd. 109, 1918.

König: Ueber Prothesen bei Exartikulation und Resektion des Unterkiefers. Deutsche Zeitschr. f. Chir., Bd. 88.

— Kiefererersatz bei Exartikulation des Unterkiefers. Deutsche Zeitschr. f. Chir., Bd. 93.

— Ueber Unterkieferoperationen und Unterkieferersatz. Münchener Med. Wochenschr. 1908 S. 2626.

— Ueber Operationen am Unterkiefer und Unterkieferersatz. Zentralbl. f. Chir. 1910 S. 82.

— Erfolgreiche Gelenkplastik am Ellbogen durch Implantation einer Elfenbeinprothese. Münchener Med. Wochenschr. 1913 S. 1136.

— Ueber Implantation von Elfenbeim zum Ersatz von Knochen und Gelenkenden. Bruns Beiträge z. klin. Chir., Bd. 85, 1914.

Körner: Kieferprothese. Verhandlg. d. deutschen odont. Gesellsch. 1893/94, Bd. 5, S. 24.

Kraus: Kieferschußverletzung, Osteoplastik. Wiener klin. Wochenschr. 1917, Nr. 4, S. 121.

Krause: Ueber Unterkieferplastiken. Deutsche Med. Wochenschr. 1904 Nr. 37.

Krüger: Zahnärztliche Rundschau, Jahrgang XXIV, Nr. 14.

— Zahnärztliche Orthopädie und Prothese 1915, Heft 9/10.

Kühns: Sofortiger Kiefererersatz nach Resectio mandib. part. (Prothèse immédiate). Deutsche Monatsschr. f. Zahnheilkunde 1890, September, S. 337.

Kulenkampff: Das Angele'sche Verfahren zur Behandlung von Unterkieferbrüchen. Zentralbl. f. Chir. 1891 S. 8.

— Ueber die Nachbehandlung von Unterkieferresezierten und Unterkieferbrüchen durch Extension am Knochen. Zentralbl. f. Chir. 1914 S. 504.

Küttner: Diskussion zu Partsch: Zentralbl. f. Chir. 1909, S. 435, Nr. 12.
— Ein Fall von Totalexstirpation des Unterkiefers wegen Sarkom mit sofortigem Ersatz des Unterkiefers. Berliner klin. Wochenschr. 1911 S. 498.
Landgraf: Bericht über Tätigkeit der Abteilung für Zahn- und Kieferkranke, Reservespital VI, Budapest. Oesterr.-ung. Vierteljahresschr. f. Zahnheilkunde 1916.
v. Langenbeck: Ueber Knochenneubildungen nach Unterkieferresektionen. Verhdlg. d. Deutschen Ges. f. Chir. 1877, II., S. 244.
Larrey, Dominique-Jean: Mémoires de Chirurgie Militaire et Campagnes de D.-J. Larrey. Chez J. Smith, Paris 1812. Tome II., p. 140.
Larrey Hippolythe: Histoire chirurgicale du siège de la cidatelle d'Anvers. Extrait des Mémoires de médicine militaire. Tome XXXIV, 1833.
Leriche: Maintien sans appareil prothétique de la portion restante du maxillaire inférieur après résection pour néoplasme. La Semaine médicale 1896, Bd. 16, p. 421.
E. Lexer: Verwendung der freien Knochenplastik nebst Versuchen über Gelenkversteifung und Gelenktransplantation. Archiv f. klin. Chir., Bd. 86.
— Freie Knochenplastik, Gelenkversteifung und Gelenktransplantation. Verhdlg. des 37. Chirurgen-Kongr., II. Teil, 1908, Berlin, S. 188.
— Zur Gesichtsplastik. Archiv f. klin. Chir., Bd. 92.
— Ueber freie Transplantationen. Vortrag. Chirurgen-Kongr. 1911. Archiv f. klin. Chir., Bd. 95.
— Entstehung von Pseudarthrosen nach Frakturen und Knochentransplantationen. Archiv f. klin. Chir., Bd. 119.
— Freie Transplantation. Münchener Med. Wochenschr. 1913.
— Gesichtsplastik, Kieferverletzung. Bruns Beiträge z. klin. Chir., Bd. 101, Heft 2, 1916.
— Die Behandlung der Pseudarthrosen nach Knochenschüssen. Medizinische Klinik 1918 S. 481.
— Die freien Transplantationen. Neue deutsche Chirurgie, Bd. 26a, 1919, Bd. 26b, 1924. Vlg. Enke, Stuttgart.
— Nichteinheilen von Knochentransplantaten. Zentralbl. f. Chir. 1924 S. 258.
— Wiederherstellungschirurgie. Leipzig 1920. Vlg. Johann Ambrosius Barth.
— Zwanzig Jahre Transplantationsforschung in der Chirurgie. Archiv f. klin. Chir., Bd. 138, 1925 (Kongreßband 1925).
— Allgemeine Chirurgie. Vlg. Enke, Stuttgart 1928.
Lickteig: Mitteilungen aus dem Straßburger Lazarett für Kieferverletzte. Deutsche Zahnheilkunde, Heft 35.
Limberg: A new method of plastik lengthening of the mandible in unilateral microgenia and assymetry of the face. Journ. of the amer. dent. ass. 1928, May.
Limpert: Siehe E. Lexer, Wiederherstellungschirurgie. Leipzig 1920. Vlg. Ambrosius Barth.
Lindemann: Ueber die Deckung der Defekte des knöchernen Gesichtsschädels bei Schußverletzungen durch freie Autoplastik. Zentralbl. f. Chir., Bd. 43, S. 457.
— Die chirurgische Behandlung der Erkrankungen des Kiefergelenkes. Zeitschr. f. Stomatologie, Jahrg. 23, Heft 5, 1925.
— Zur Pathologie und Therapie der malignen Tumoren des Kiefergebietes. Deutsche Zahnheilkunde 1928, Heft 73.
Löhers: Siehe Fritzsche: Deutsche Zeitschr. f. Chir., Bd. 61, p. 560.
Loos: Die Schußbrüche des Unterkiefers. Bruns Beiträge z. klin. Chir., Bd. 98, 1906.

Luxenburger: Beiträge zur Kiefer- und Gaumenplastik. Aus der Kieferstation des Versorgungskrankenhauses A München. Deutsche Zeitschr. f. Chir., Bd. 172, 1922, S. 384.

Lwow: Zur Frage der Immobilisation der Unterkieferfrakturen und der Methoden zur Behandlung von Defekten des Unterkiefers. Stomatol. Abteilung, physio-chirurg. Institut St. Petersburg. Verhdlg. d. russ. Chir. Pirogoff-Ges. St. Petersburg. Westnik chirurgii i pogranitschnych oblastei, Bd. 2, Heft 4/6, 1923. Ref. Zentralbl. f. Chir. 1925, Bd. 29.

Maisonneuve: Ablation totale de la mâchoire inférieure pour un cancer de cet os. Gazette des Hôpitaux Nr. 53, Mai, p. 218.

Marshall: Journal of amer. med. assoc. 1887. Zitiert in Marchand, Deutsche Chirurgie, Lieferg. 16, S. 483.

Martin Cl.: De la prothèse immédiate appliquée a la résection des maxillaires. Paris 1889 Masson, éditeur.

— De la prothèse immédiate dans les résections du maxillaire inférieur 1894. Zentralbl. f. Chir. 1894, S. 324.

— Simplification du mode de fixation des appareils de prothèse immédiate du maxillaire inférieur. Deutsche Monatsschrift für Zahnheilkunde 1903. (Deutsch von R. Parreidt.)

— Correspondenzblatt für Zahnärzte 1904, S. 338.

Mauclaire: Malformations congénitales ou aquises du maxillaire inférieur. Leurs traitements. (Ueber angeborene und erworbene Mißbildungen des Unterkiefers und ihre Behandlung.) Revue d'orthop., Bd. 7, Nr. 4, S. 309/320, 1920.

Meder: Zahnärztliche Technik bei der Chirurgie der Kieferknochen. Deutsche Monatsschrift für Zahnheilkunde 1903.

Melchior: Berliner klin. Wochenschr. 1913, Nr. 41.

— Berliner klin. Wochenschr. 1915, Nr. 5.

Möhring: Ueber die Prothese nach Unterkieferresektionen. Zahnärztl. Orthop. und Prothese 1915, Nr. 7/8.

— Zur Indikation und Technik der Unterkieferresektionsprothese. Hermann Meusser, Berlin W 57.

Müller P.: Odonthologische Station eines Kriegslazarettes. Münchener Med. Wochenschr. 1914, Heft 49.

Murphy: Use of palate mucous membrane flaps in ankylosis of the jaw due to cicatrical formations in the cheek. Journ. of the americ. med. assoc. 1913, Vol. LXI, Nr. 4.

— Arthroplasty for intra-articular bony and fibrous ankylosis of tempore-mandibular articulation. Report of nine cases. Journ. of the americ. med. assoc., Bd. 62, Nr. 23, 1914. Ref. Zentralorgan f. Chir. 1920, Bd. 6.

Nyström: Klinische Beiträge zu dem osteoplastischen Ersatz der Unterkieferdefekte. Archiv f. klin. Chir., Bd. 98.

Ollier: De la greffe osseuse chez l'homme. Archiv de physiol. et path. 1889, p. 168.

— Recherches expériment. sur les greffes osseuses. Journ. de physiol. Paris 1860, Bd. 3, p. 88.

— De l'ostéogenèse. Chir. Verhandlg. d. 10. internat. med. Kongr. Berlin 1891.

Oppel W. A.: Zur freien Osteoplastik des Unterkiefers. Chirurgitschedki-Archiv S. 773. Ref. Jahresbericht f. d. Fortschr. auf dem Gebiet der Chir. 1910, 16. Lieferg., S. 627

Ostermann: Knochenplastik nach v. Ertl. Zentralbl. f. Chir. 1921, Nr. 42. (Sitzungsbericht der Niederrhein. Chirurgen.)

Parreidt: Handbuch der Zahnersatzkunde, Leipzig 1906, Verlag A. Felix

Partsch: Ersatz des Unterkiefers nach Resektion. Archiv f. klin. Chir., Bd. 55.
— Zur Frage der prothetischen Behandlung der Unterkieferresektion, 1909. V. internat. zahnärztl. Kongreß 1909.
— Ein Fall von Unterkieferresektion. Zentralbl. f. Chir. 1909, Nr. 12, S. 435.
— Ueber die zweckmäßigste Form der Immediatprothese bei halbseitiger Unterkieferresektion. Zentralbl. f. Chir. 1912, S. 426.
— Wiederherstellung des Kieferbogens durch Autoplastik. Zentralbl. f. Chir. 1922, Nr. 27, S. 989.
Payer: Ueber osteoplastischen Ersatz nach Unterkieferresektion mittels gestielter Brustwandlappen oder freier Transplantation. Zentralbl. f. Chir. 1908, Bd. 35, Nr. 36, S. 1065.
Perthes: Die Verletzungen und Krankheiten der Kiefer. Deutsche Chirurgie. Lieferg. 33a, 1907, Vlg. Enke, Stuttgart.
Pfaff: Siehe Rosenthal. Archiv f. klin. Chir., Bd. 147.
Pichler und Ranzi: Ueber Immediatprothesen bei Unterkieferresektion. Archiv f. klin. Chir., Bd. 84.
Pichler und Oeser: Immediatprothesen nach Unterkieferresektion. Archiv f. klin. Chir., Bd. 99.
Pichler: Ueber Unterkieferresektionsprothese. Oesterr.-ungar. Vierteljahresschr. f. Zahnheilkunde 1911.
— Zur Technik der Scharnierschienen. Oesterr.-ungar. Vierteljahresschr. f. Zahnheilkunde 1915.
— Berichte über Transplantationsverfahren, Erfolge, Mißerfolge. K. K Gesellsch. d. Aerzte in Wien. Oesterr.-ungar. Viertelsjahresschr. f. Zahnheilkunde 1916.
— Ueber Knochenplastik am Unterkiefer. Archiv f. klin. Chir. 1917, Bd. 108.
— Knochenplastik am Unterkiefer. Deutsche Med. Wochenschr. 1917, S. 954.
— Doppelte Unterkieferresektion bei Progenie. Archiv f. klin. Chir., Bd. 110, 1918.
Pierre-Robin: Kriegschirurgie und ihre funktionelle Wiederherstellung des Unterkiefers bei Substanzverlusten. La presse méd. 1917, Nr. 4, p. 35. Ref. Berliner klin. Wochenschr. 1917, Nr. 26, S. 637.
Port und Wilms: Kieferplastik. Deutsche Med. Wochenschr. 1916, Nr. 12.
Port: Kieferbrüche und Kieferplastik. Bruns Beiträge z. klin. Chir. 1916.
v. Pósta: Nachbehandlung der Kieferverletzung. Oesterr.-ungar. Vierteljahresschr. f. Zahnheilkunde 1916.
Préterre: Restauration mécanique de la mâchoire inférieure. Bulletin général de Thérapeutique Vol. LVIII, p. 92, Vol. LXV, p. 235, 287, 334, 382.
Reichel: Die Behandlung von Pseudarthrosen infolge Knochendefekts durch Verpflanzung von Haut-, Periost-, Knochenlappen, insbesondere bei Brüchen des Unterkiefers. Deutsche Zeitschr. f. Chir., Bd. 138.
Ribes: Dictionnaire des Sciences médicales XXIX. Tome vingt-neuvième, Paris 1818, p. 427.
Richelot: Résection orthopédique du maxillaire inférieur. Bulletin et mém. de la soc. de chir. de Paris. Tome XIII, p. 456, 1887.
Riegner: Ueber den Totalersatz der Mandibula. Bruns Beiträge zur klin. Chir., Bd. 75, S. 422.
Ringel: Zerschmetterung des rechten Unterkiefers, Lippe und Backe. Berliner klin. Wochenschr. 1915, S. 449.
Risak: Ueber das zystische Adamantinom. Archiv f. klin. Chir. 1927, Bd. 144.

Risak: Zur Klinik der bösartigen Kiefergeschwülste. Archiv f. klin. Chir., Bd. 147.
Risdon: Treatment of non-union of fractures of the mandible by free autogenous bone-grafts. (Behandlung der nicht konsolidierenden Kieferbrüche mittels freier autoplastischer Knochentransplantation.) Journ. of the americ. med. assoc., Bd. 79, Nr. 4, S. 297/299, 1922.
v. Rydygier: Zum osteoplastischen Ersatz nach Unterkieferresektion. Zentralbl. f. Chir. 1908, Nr. 45.
Römer und Lickteig: Die Kriegsverletzungen der Kiefer. Ergebnisse d. Chir. und Orthop., Bd. 10, 1918.
Rosenthal: Münchener Med. Wochenschr. 1915, Nr. 34, S. 1154.
— Die Kriegsverletzungen des Gesichts. Ergebnisse der Chir. u. Orthop., Bd. 10, 1918.
— Beitrag zur Wiederherstellungschirurgie nach Kieferresektion und Nekrose. Archiv f. klin. Chir., Bd. 147.
Routier: Siehe Richelot: Résection orthopédique du maxillaire inférieur. Bulletin et mém. de la soc. de chir. de Paris, Bd. XIIIp., 456, 1887.
Roy: Contribution à l'étude de la prothèse immédiate, Lyon 1894.
Rütenick: Siehe Branco in Rust's Magazin f. d. ges. Heilkunde, Bd. 18, Berlin 1825, S. 39.
Sachse: Beitrag zur prothetischen Behandlung von Unterkieferresektionen. Deutsche Monatsschr. f. Zahnheilkunde 1904, S. 472.
Salomon: Das Billing'sche Hohlschraubenband in der Therapie der Kieferbrüche. Oesterr.-ungar. Vierteljahresschr. f. Zahnheilkunde 1916.
Sauer: Herstellung eines künstlichen Unterkiefers mit Replacierung eines Unterkieferrestes nach Dehnung der durch v. Bergmann ersetzten Weichteile. Zentralbl. f. Chir. 1883, S. 21.
— Weiters über Verbände bei Kieferbrüchen und nach Resektion eines Teiles des Unterkiefers. Deutsche Monatsschr. f. Zahnheilkunde 1883.
— Deutsche Monatsschr. f. Zahnheilkunde 1885, S. 424.
Sebileau: Prothèse immédiate par un appareil de porcelaine. Bulletin et mém. de la soc. de chir. 1903, S. 356.
Seefeld: Beitrag zur Korrektur veralteter Kieferbrüche. Zahnärztl. Orthop. u. Prothese 1915, Heft 9/10.
Seelhorst: Behandlung der Unterkieferbrüche durch Gewebsextension. Münchener Med. Wochenschr. 1898, Nr. 17.
J. B. v. Siebold u. Mursinna: Nachricht von einem Unglücklichen, der durch einen Schuß seine untere Kinnlade verlor, mit der Abbildung seines Zustandes und der Maschine, deren er sich bedient, um die fehlende Kinnlade dadurch zu ersetzen. Berlin 1799, bey J. W. Schmidt in der Scharrenstraße.
Siegel: Ueber geschwulstartige Aktinomykose des Unterkiefers. Deutsche Zeitschr. f. Chir., Bd. 216, Heft 3/4, 1929.
Signorini: Subkutane Extirpation eines Unterkiefers. Annali univers. di Medic. 1843. Ref. Schmidt's Jahrb., Bd. 36, S. 335.
Soule: Bone pin grafts in ununited fractures of the lower jaw. (Knochenbolzungen des Unterkiefers bei Pseudarthrosen.) Surg. gynecol. a. obstr., Bd. 31, Nr. 3, 1920.
Speed: Myxoma of the jaw. (Kiefermyxom.) Surg. Clin. of North America, Chicago, Bd. II, Nr. 3, p. 745/752, 1922.
Sudeck: Ersatz einer exartikulierten Unterkieferhälfte durch die König-Roloff'sche Elfenbeinprothese. Deutsche Zeitschr. f. Chir., Bd. 101, 1909.
— Demonstrationen zur Frage der Unterkieferprothesen. Zentralbl. f. Chir. 1912, Nr. 11, S. 365.
— Ueber die chirurgische Behandlung der Pseudarthrosen. Deutsche Med. Wochenschr. 1917, Nr. 6, S. 169.
Süersen: Ueber Verletzungen resp. Frakturen des Ober- und Unterkiefers. Vierteljahresschr. f. Zahnheilkunde, Bd. 11, S. 261.

Sykoff: Zur Frage der Knochenplastik am Unterkiefer. Zentralbl. f. Chir. 1906, Nr. 35.
Schaffer: Ueber Ossifikationsfragen. Wiener Med. Wochenschr. 1916, Nr. 22.
Schlatter: Ueber unmittelbaren künstlichen Kieferersatz nach Unterkieferresektion. Bruns Beiträge zur klin. Chir., Bd. 13, S. 842.
Schlenker: Ueber ein Ersatzstück eines infolge Phosphornekrose total entfernten Unterkiefers. Deutsche Monatsschr. f. Zahnheilkunde, Bd. 1.
Schloffer: Autoplastischer Ersatz größerer Teile des Unterkiefers. Deutsche Med. Wochenschr. 1916, Nr. 27, S. 840.
Schmieden: Ersatz von Unterkieferdefekten. Verhdlg. d. Deutsch. Gesellsch. f. Chir., 42. Kongreß, Teil I, S. 131, 1913.
Schmolze: Ueber die Behandlung der Pseudarthrosen und Knochendefekte nach Schußbrüchen des Unterkiefers. Bruns Beiträge z. klin. Chir., Bd. 106, Nr. 1, S. 117.
Schroeder: Die Anwendungsweise zahnärztlicher Prothetik im Bereich des Gesichts mit besonderer Berücksichtigung des sofortigen Kieferersatzes nach Resektion. Correspondenzblatt f. Zahnärzte 1901, Nr. 3.
— Ueber den augenblicklichen Stand der zahnärztlichen Prothetik. Archiv f. klin. Chir., Bd. 118.
— Correspondenzblatt f. Zahnärzte, Bd. XXX, Heft 3.
— Beitrag zur Unterkieferresektionsprothese. Odonthologische Blätter, Bd. 10, 1905/6.
Stahnke: Die Prothesenfrage bei Resektionen aus der Mitte am Unterkiefer. Zentralbl. f. Chir. 1928, S. 2699.
— Extraorale Resektion aus der Mitte des Unterkiefers. Deutsche Zeitschr. f. Chir., Bd. 215, Heft 3/5.
Stanley: Siehe O. Weber in v. Pitha-Billroth. Handbuch d. allg. u. spez. Chirurgie, Bd. III, Abtlg. I.
Stein: Künstliches Kinn nach Schußverletzung. Deutsche Monatsschr. f. Zahnheilkunde 1916, Heft 2.
Stenzel: Demonstration eines Extensionsverbandes für gewisse Brüche des Unterkiefers. Zentralbl. f. Chir., Bd. 29, 1902.
Stephanides: Ein Fall von Totalersatz des Unterkiefers. Zeitschr. f. Stomatologie 1927, S. 346.
Stokes: On a method of after treatment in cases of partial resection of lower jaw. The practicner. July 1896, p. 32.
Stoppany: Beitrag zum unmittelbaren Ersatz nach Kontinuitätsresektionen der Mandibula. Deutsche Monatsschr. f. Zahnheilkunde, Bd. 18, S. 53.
— Schweizer Vierteljahresschr. f. Zahnheilkunde 1898, Heft 1.
v. Stubenrauch: Ueber einen Fall von Phosphornekrose des Unterkiefers. Münchener Med. Wochenschr. 1898, Nr. 37.
Thamer: Brückenarbeiten als Resektionsprothesen. V. Internationaler zahnärztlicher Kongreß 1909, I. Teil, S. 511.
Tilmann: Ueber Knochentransplantation nach Unterkieferresektionen. 42. Chir. Kongreß 1911, S. 91.
— Ueber Unterkieferresektion. Deutsche Med. Wochenschr. 1903, Nr. 23, S. 400.
Trauner: Immediatprothesen. Oesterr.-ungar. Vierteljahresschr. f. Zahnheilkunde 1911.
Turnowsky: Eine modifizierte Gleitschiene. Oesterr.-ungar. Vierteljahresschr. f. Zahnheilkunde 1915.
Urbantschitsch: Auswechselbare schiefe Ebene und die sogenannte Gleithalbhülse. Oesterr.-ungar. Vierteljahresschr. f. Zahnheilkunde 1916.
Vallas: Résection totale du maxillaire inférieur. Prothèse. Revue de chir. 1905, S. 664.

Versghuylen: Siehe Hippolythe Larrey.
Vorschütz: Klinischer Beitrag zur Frage der freien Knochentransplantation bei Defekten des Unterkiefers. Deutsche Zeitschr. f. Chirurgie, Bd. 111, S. 591.
Waldron u. Risdon: Mandibular bone grafts. (Knochenplastik am Unterkiefer.) Internat. journ. of orthondont. a. oral. surg. 6, 1920, S. 319.
Warnekros: Abnehmbarer Kautschukverband bei Fraktur des Unterkiefers. Deutsche Med. Wochenschr. 1905, Nr. 3, S. 124.
Weber: In v. Pitha-Billroth: Handbuch der allg. u. spez. Chirurgie, Bd. III, Abtlg. 1.
Weisser: Reflexionen und Vorschläge bezüglich der chirurgisch-zahnärztlichen Kieferprothesen. Deutsche Zahnheilkunde 1911, Nr. 15.
— Berichte über Transplantationsverfahren, Erfolge, Mißerfolge. K. K. Gesellschaft d. Aerzte in Wien, März 1916. Oesterr.-ungar. Vierteljahresschr. f. Zahnheilkunde 1916.
Welke: Prothesen bei größeren Weichteildefekten zur Deckung. Deutsche Zahnheilkunde 1917, Nr. 39.
Wideroe: Ein Fall von Adamantinom des Unterkiefers. Resektion. Osteoplastik. Norsk. Mag. f. Laegevidensk, 76. Jahrg., p. 889. Ref. Zentralbl. f. Chirurgie, Bd. 43, S. 159.
Wieting: Ein Verband für Unterkieferfrakturen. Zentralbl. f. Chirurgie 1901, Nr. 51.
Wildt: Ueber partielle Unterkieferresektion mit Bildung einer natürlichen Prothese durch Knochentransplantation. Zentralbl. f. Chir. 1896, S. 1177.
Willmot: Dominion Dent. Journ. 1891, July.
White: The employement of silver wire to bridge the gap after resection of a portion of the lower jaw. Brit. med. journ. 1909. November 27.
Witzel: Chirurgie und Prothetik bei Kiefererkrankung, Berlin 1905.
— Ueber Behandlung von Kieferbrüchen. V. Internationaler zahnärztlicher Kongreß 1909, S. 534.
— Unmittelbares Einsetzen von Temporärprothesen. Deutsche Zahnheilkunde 1916, Nr. 37.
Wölfler: 21. Chir. Kongreß 1892 (Diskussion zu Bardenheuer). Ref. Zentralbl. f. Chir. 1892, Bd. 19.
Wrede: Immediatprothese bei halbseitiger Exartikulation des Unterkiefers. Münchener Med. Wochenschr. 1912, Nr. 42, S. 2314.
Wunschheim: Berichte über Transplantationsverfahren, Erfolge, Mißerfolge. K. K. Gesellschaft der Aerzte in Wien, März 1916. Oesterr.-ungar. Vierteljahresschr. f. Zahnheilkunde 1916.
Wurfschmidt: Ein Fall von doppelt schwerer Kieferschußverletzung des Unterkiefers. Deutsche Monatsschr. f. Zahnheilkunde 1915, Heft 11.

Lebenslauf.

Irene Dischreit, am 24. 7. 1905 zu Dresden geboren. Matur (29. 3. 1924) am Königin-Katharina-Stift zu Stuttgart. Studium der Medizin zu Freiburg i. Br., München, Düsseldorf und Wien. Aerztliche Vorprüfung (15. 7. 1927) und Staatsexamen (4. 6. 1930) zu München. Approbation Juli 1931.